



**CATÁLOGO
MODELOS
ANATOMÍA II
SISTEMA DIGESTIVO
Y URINARIO**

Facultad Ciencias de la Salud



**Biblioteca y
Centro de Recursos**

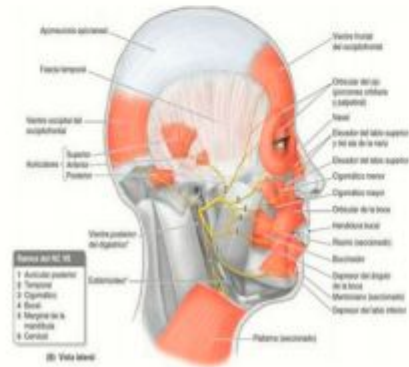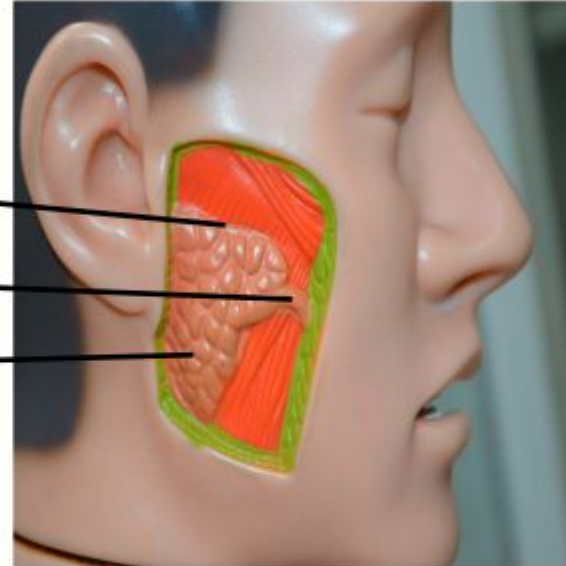


**UNIVERSIDAD DE
MANIZALES®**
Acreditación Institucional
de Alta Calidad
Resolución 4752 de 11 de mayo de 2019

Capsula de la glándula parótida

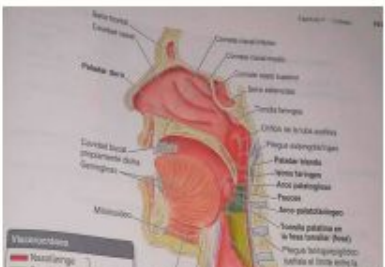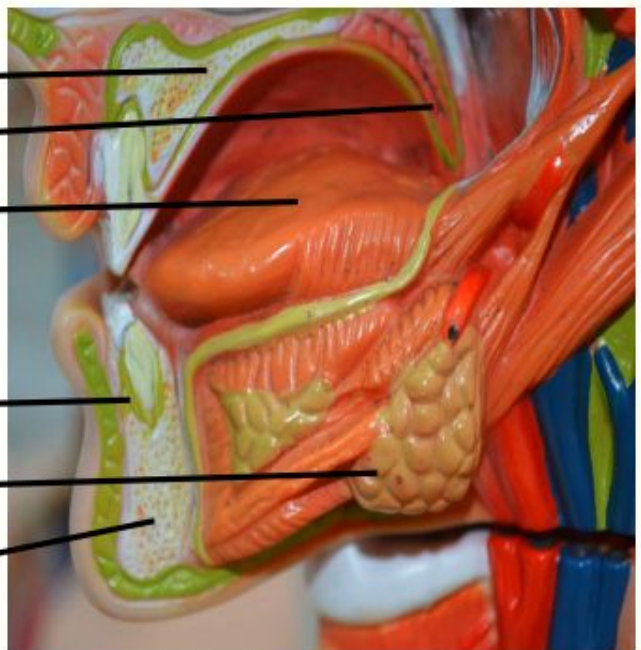
Conducto parotídeo

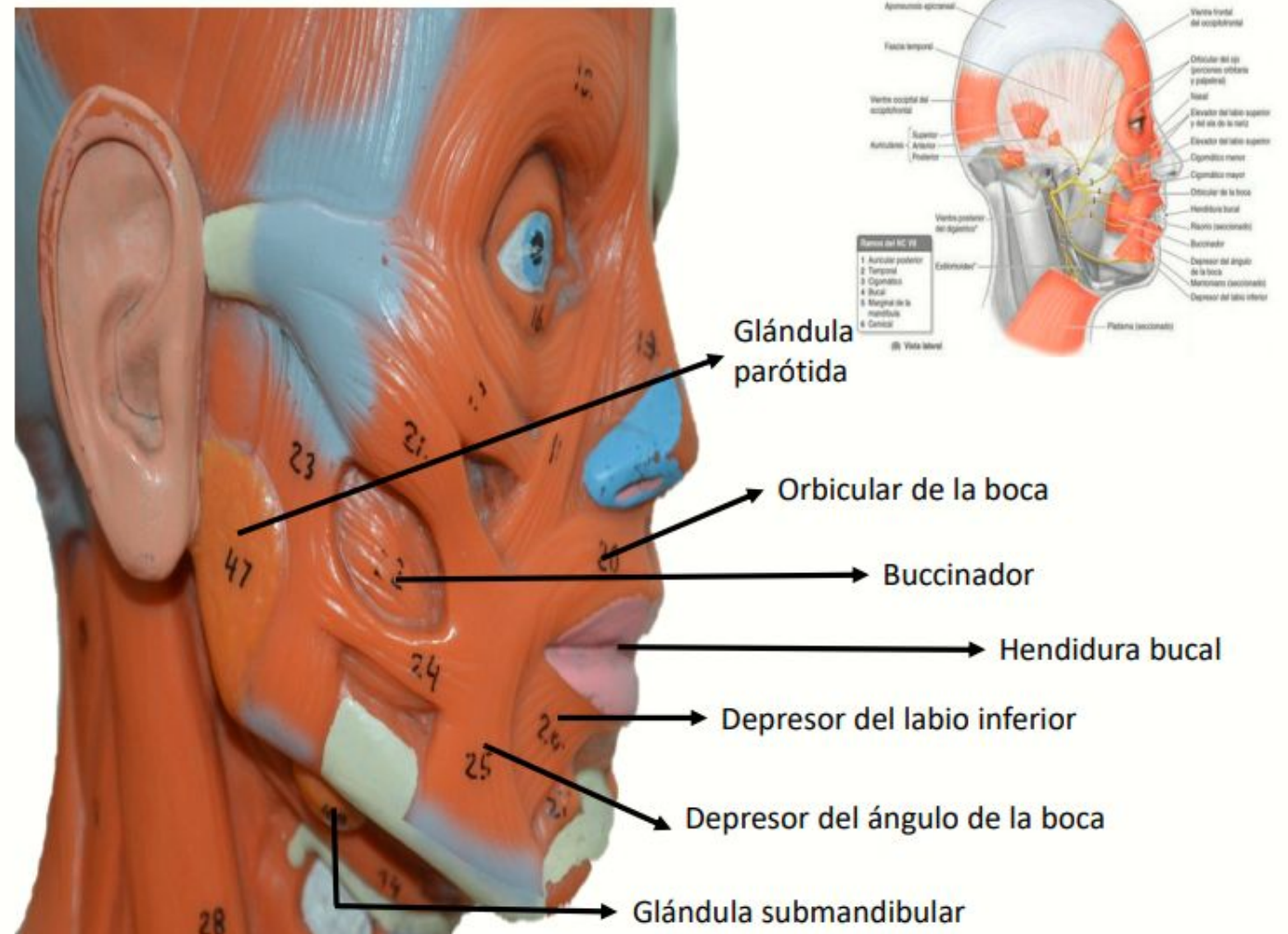
Glándula parótida



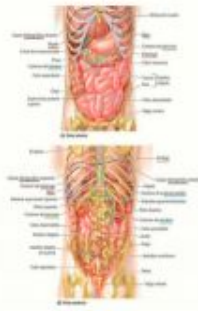
Vista lateral de las regiones labial y de la mejilla. Moore KL, Dalley AF, Agur A MR; Gutiérrez A, Traductor. 7a Ed. Barcelona: Wolters kluwer Health; 2013. pg. 847

Paladar duro ←
Musculo de la úvula ←
Lengua ←
Alveolo dentario ←
Glándula submandibular ←
Hueso maxilar ←





Resiones labial y de la mejilla. Moore KL, Dalley AF, Agur A MR; Gutiérrez A, Traductor. 7a Ed. Barcelona: Wolters Kluwer Health; 2013. pg. 847



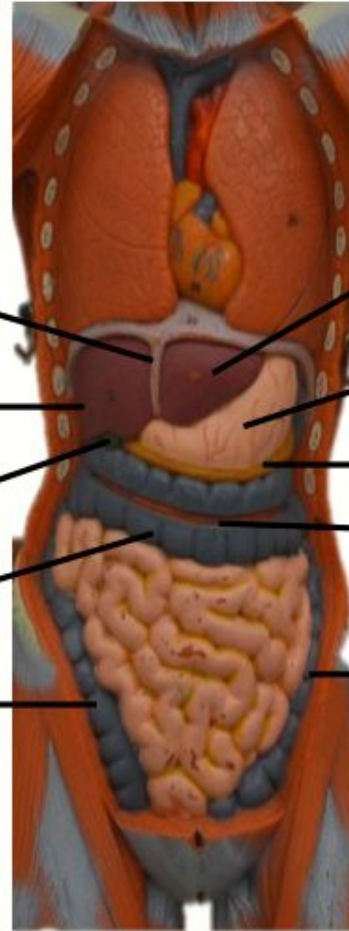Ligamento
falciforme

Lobo derecho del
hígado

Vesícula
biliar

Colon
transverso

Colon
ascendente



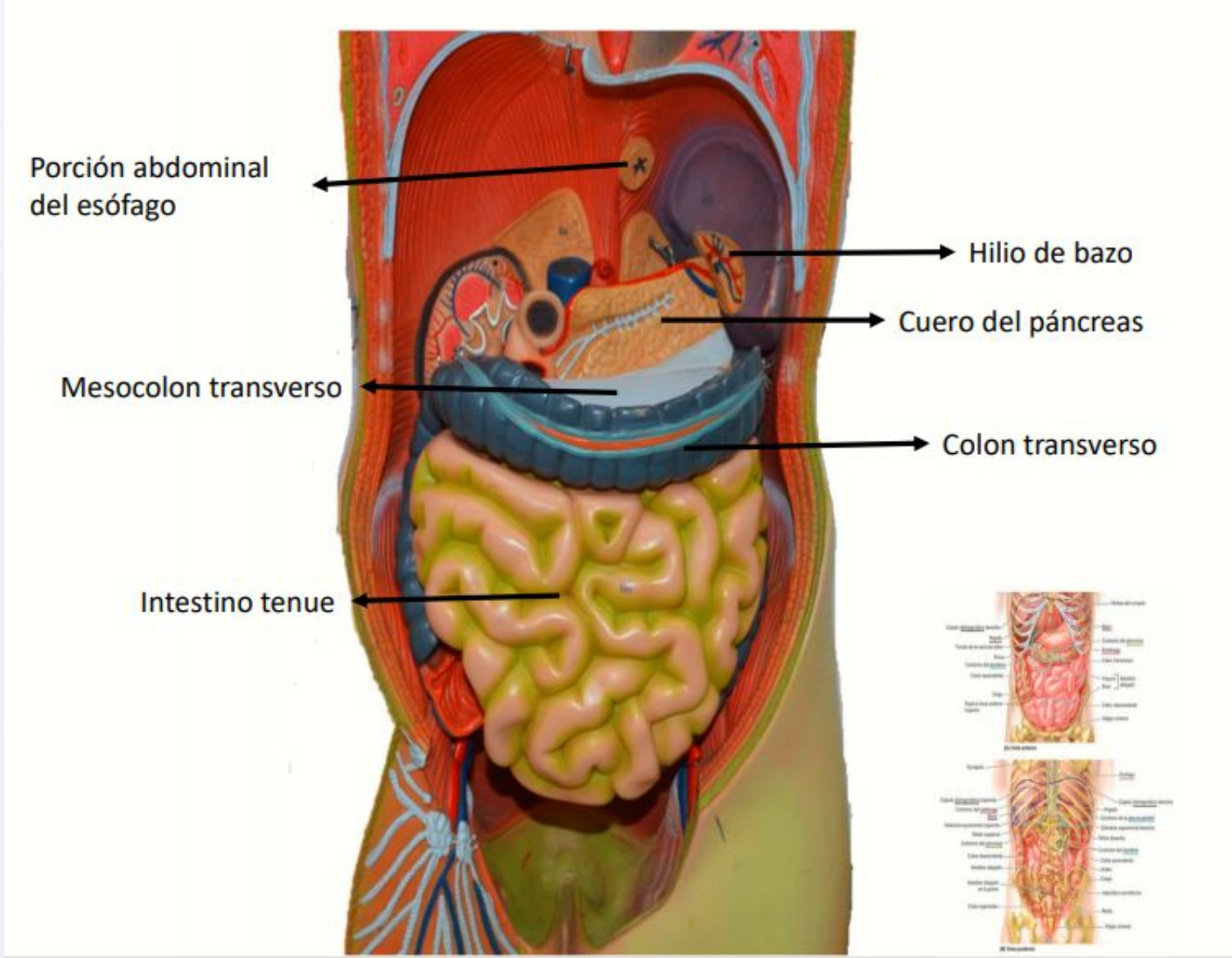
Lobo izquierdo
del hígado

Estómago

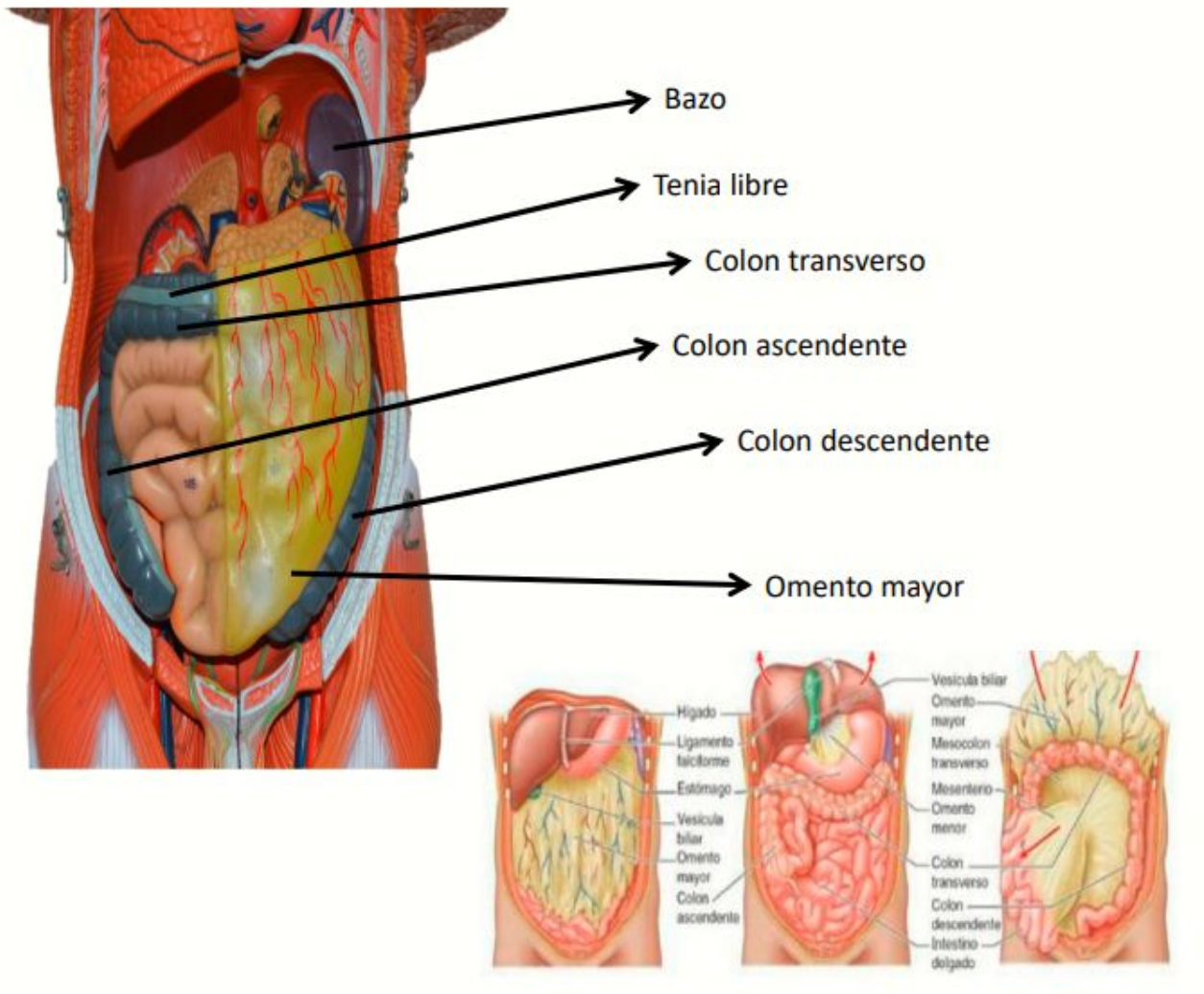
Omento
mayor
Tenia omental

Colon
descendente

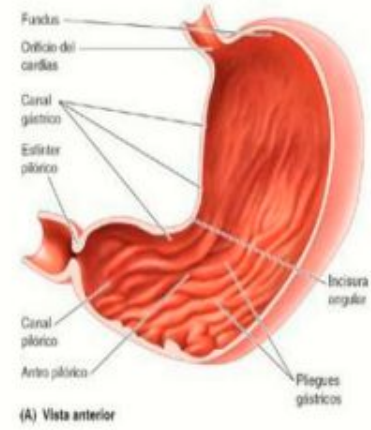
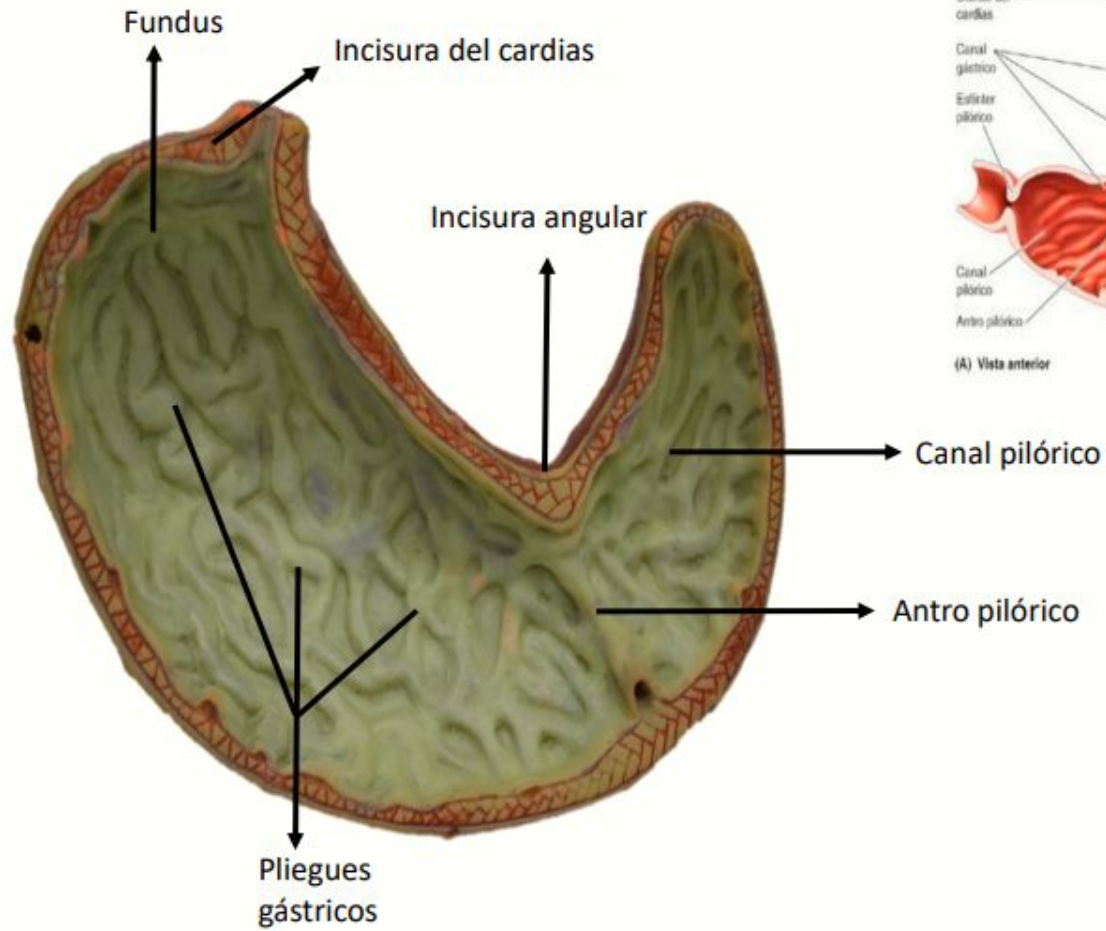
Las vísceras torácicas y abdominales . Moore KL, Dalley AF, Agur A MR; Gutiérrez A, Traductor. 7a Ed. Barcelona: Wolters Kluwer Health; 2013. pg.

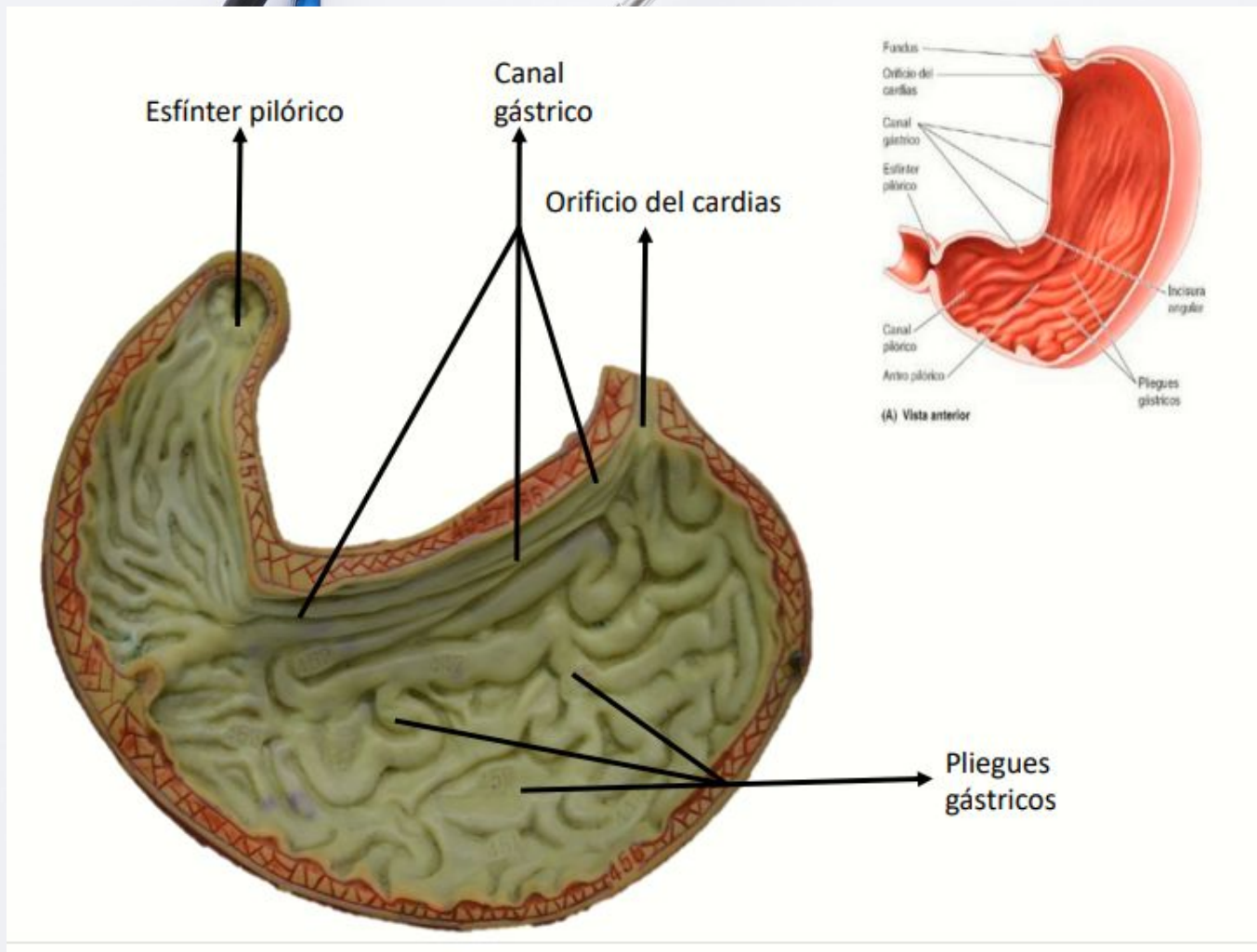


conjunto de las vísceras torácicas y abdominales . Moore KL, Dalley AF, Agur A MR; Gutiérrez A, Traductor. 7a Ed. Barcelona: Wolters kluwer Health; 2013. pg.

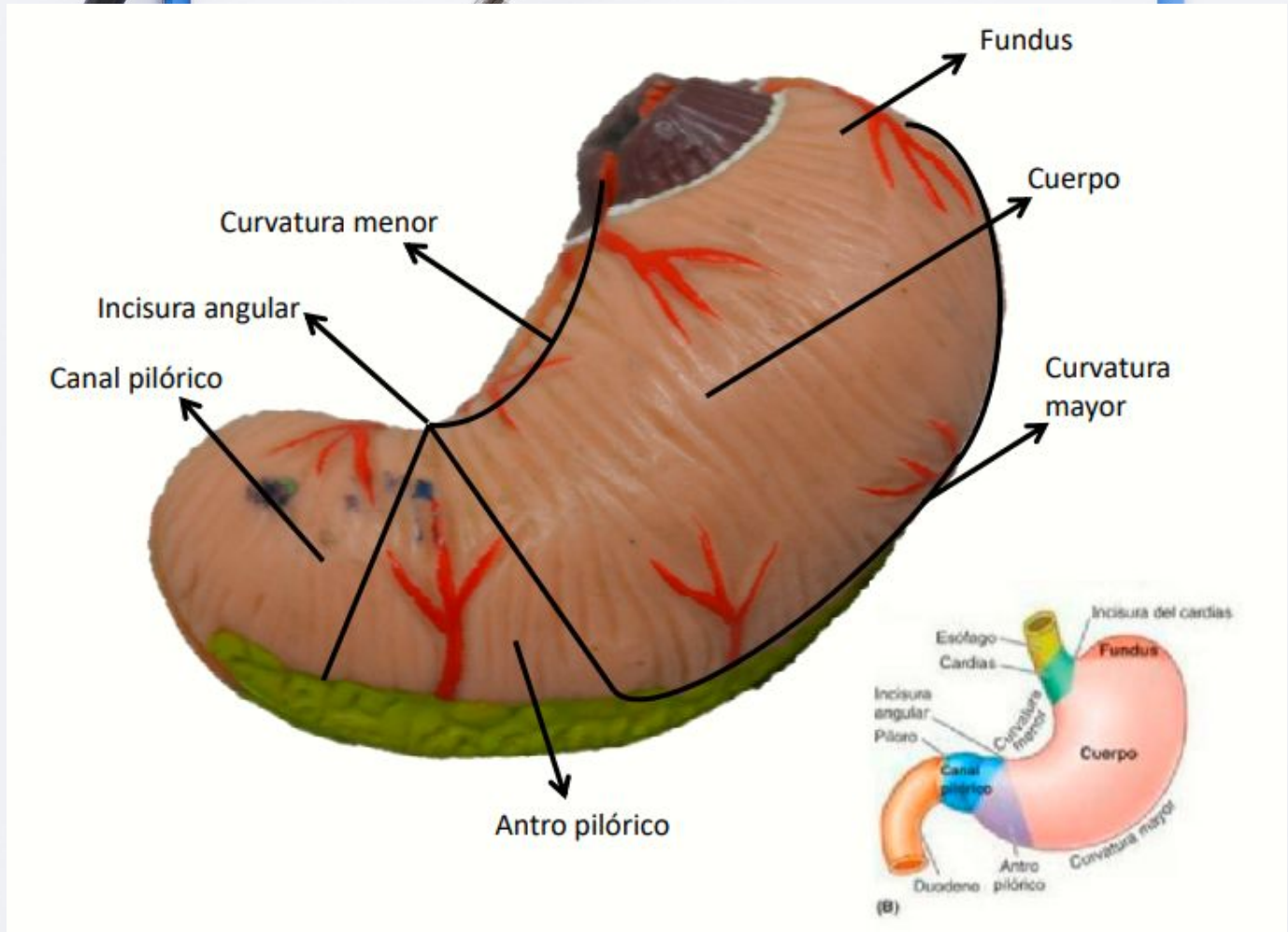


Principales estructuras del peritoneo. Moore KL, Dalley AF, Agur A MR; Gutiérrez A, Traductor. 7a Ed. Barcelona: Wolters kluwer Health; 2013. pg. 220

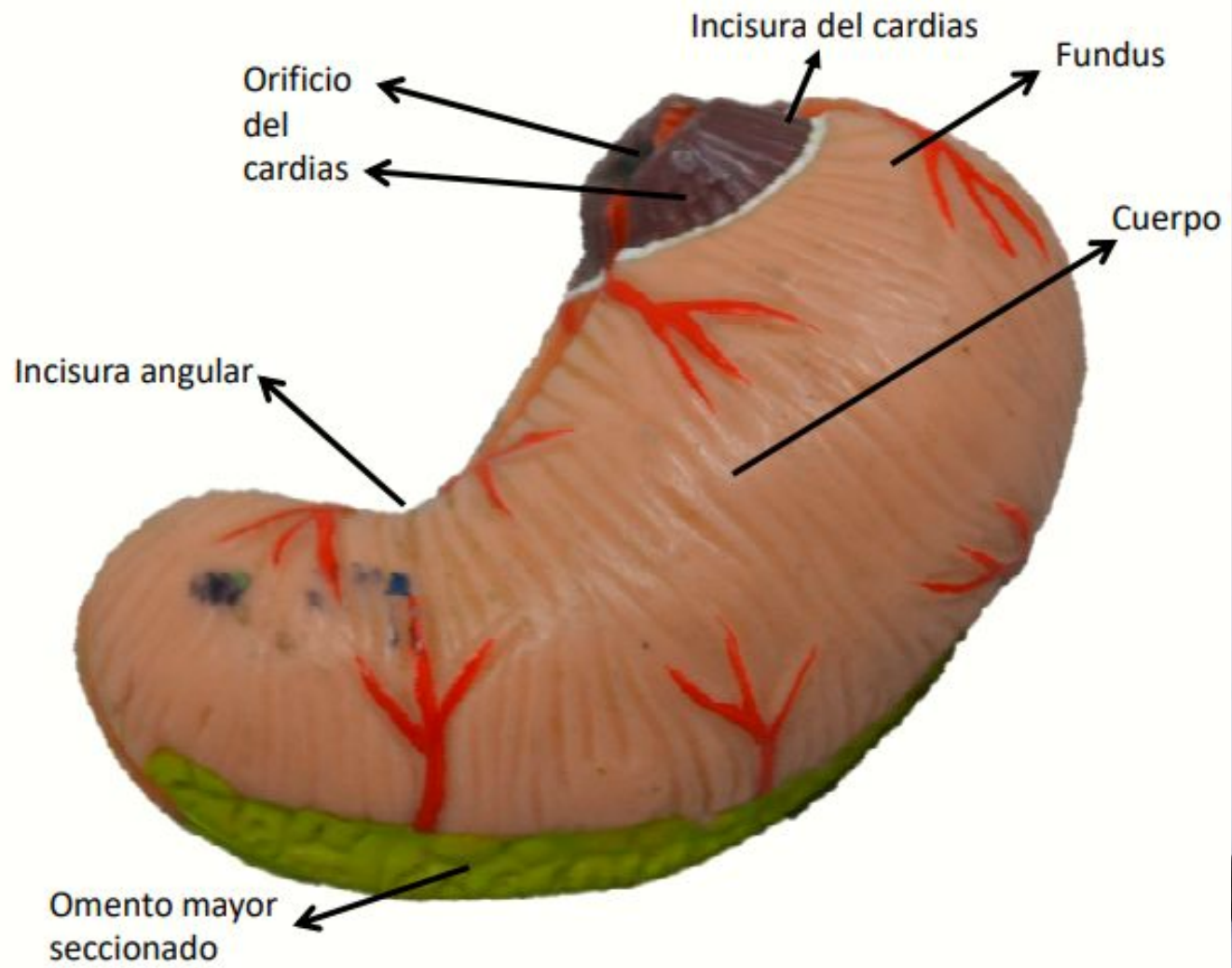


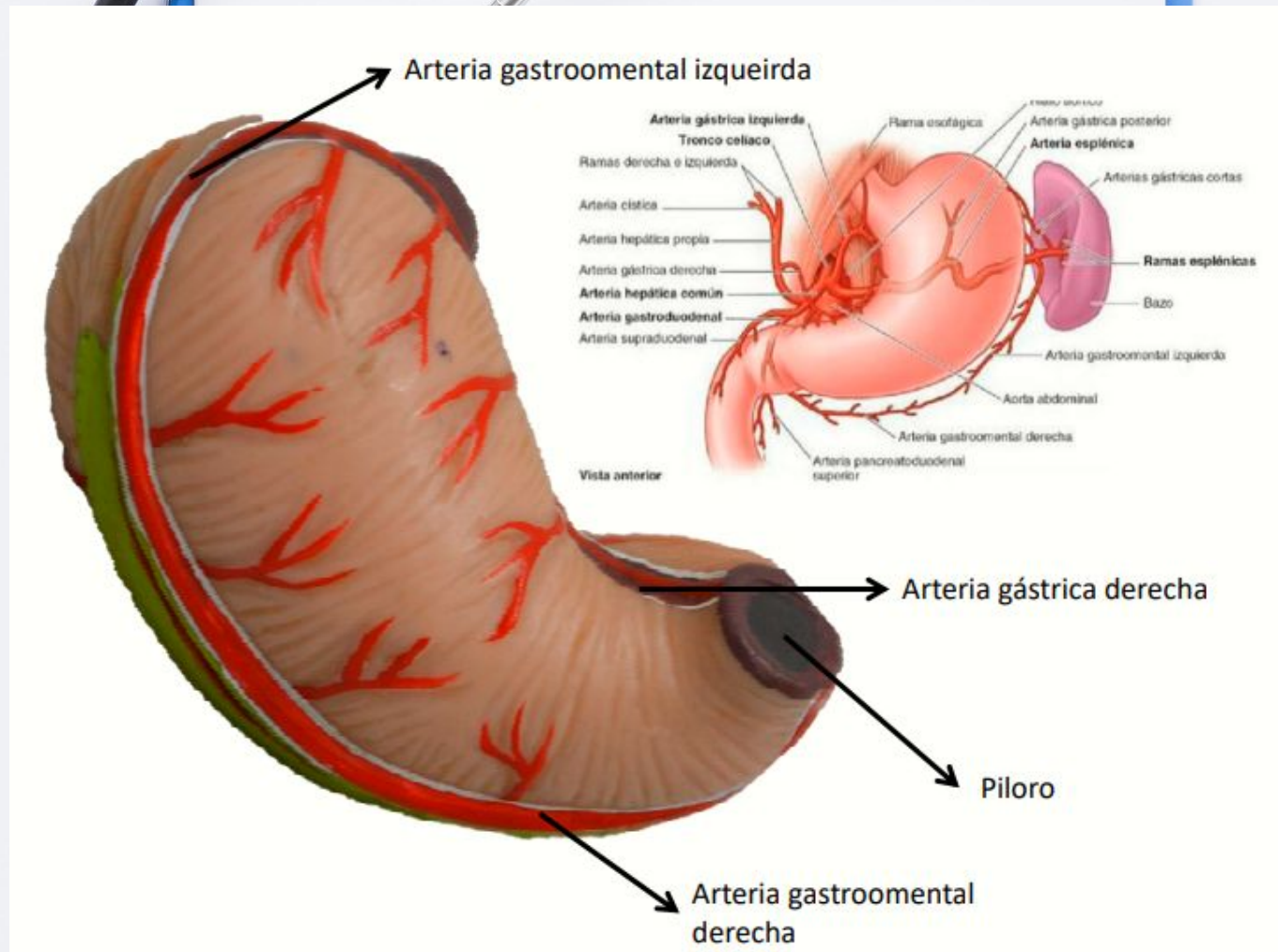


del estomago Moore KL, Dalley AF, Agur A MR; Gutiérrez A, Traductor. 7a Ed. Barcelona: Wolters kluwer Health; 2013. pg. 234

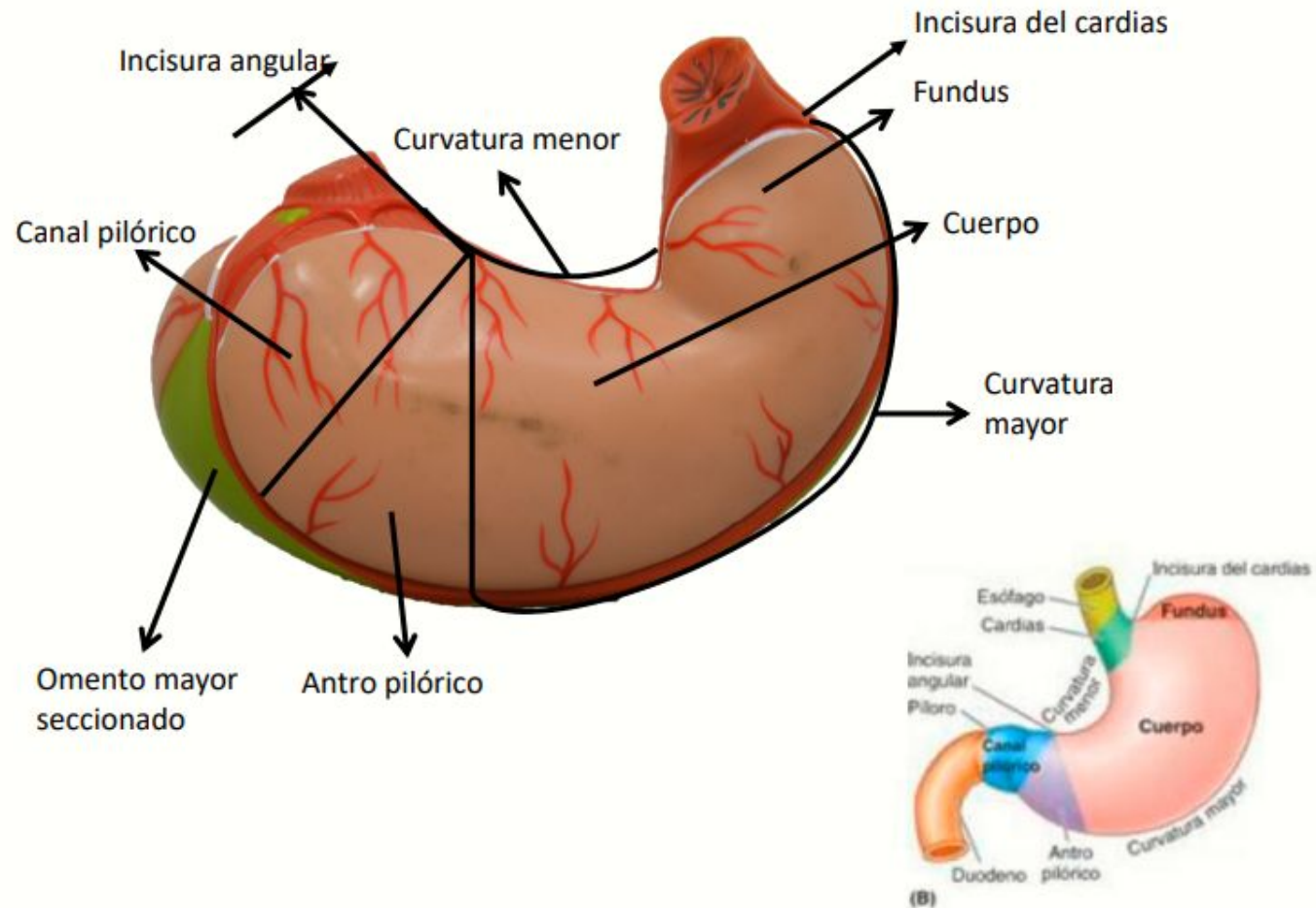


Estómago y porción del esofago . Moore KL, Dalley AF, Agur A MR; Gutiérrez A, Traductor. 7a Ed. Barcelona: Wolters kluwer Health; 2013. pg. 233

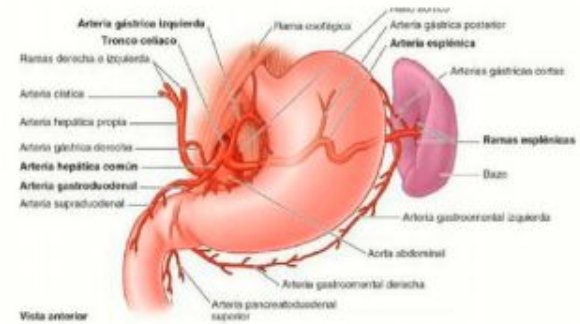
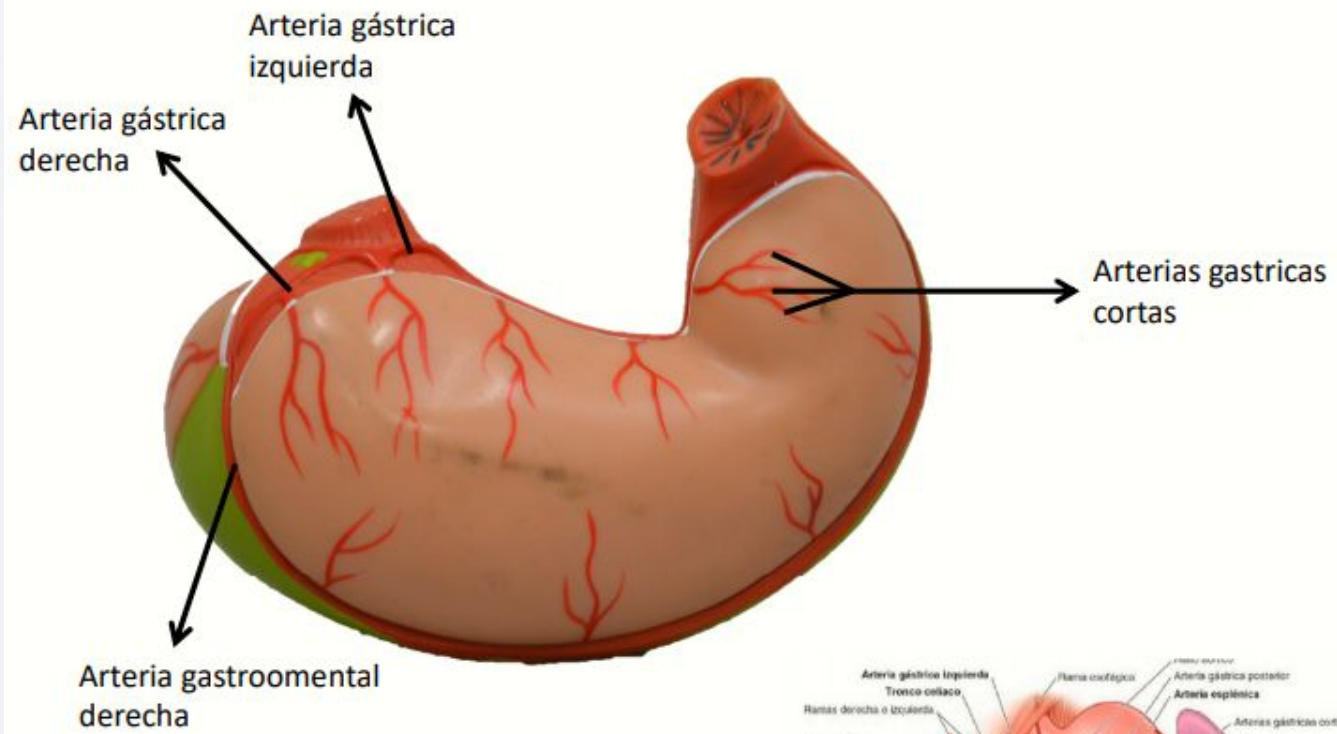




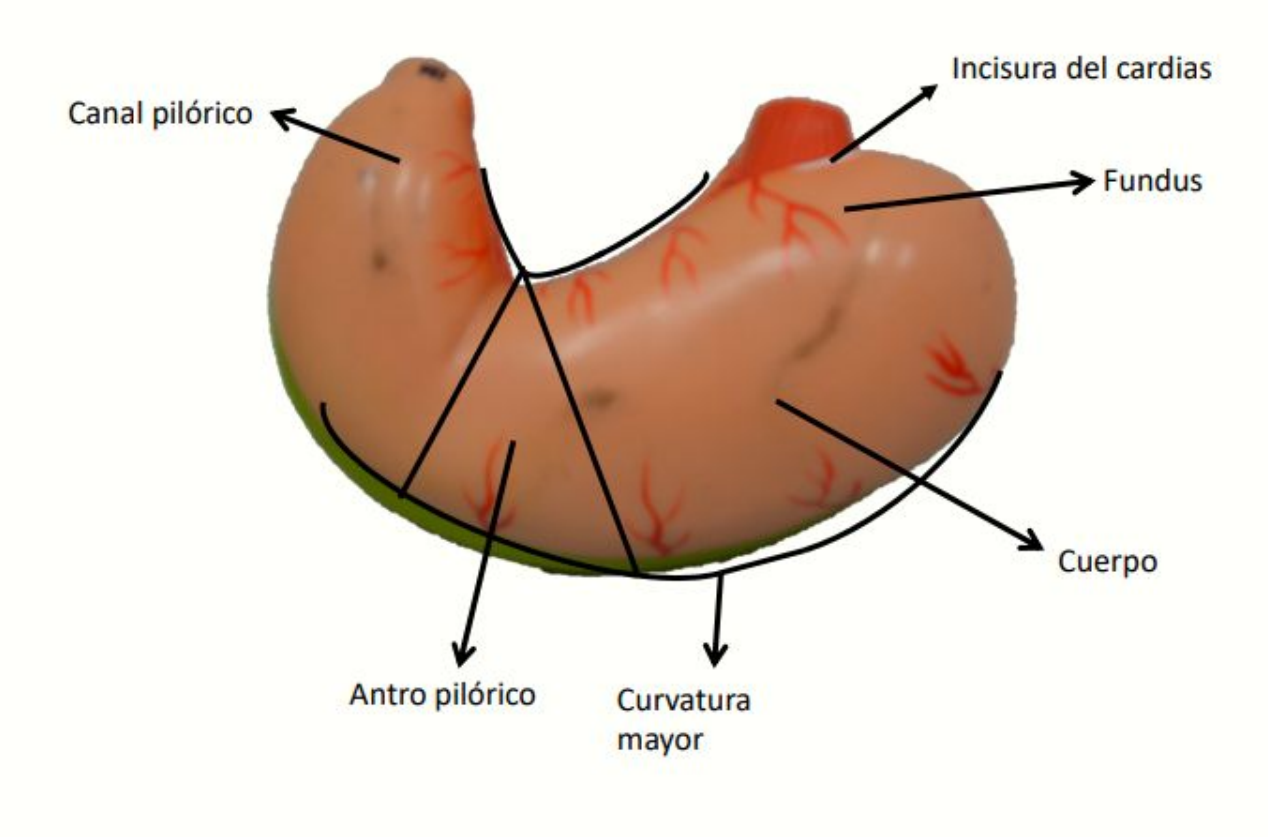
Arterias del estomago , el duodeno y el bazo. Moore KL, Dalley AF, Agur A MR; Gutiérrez A, Traductor. 7a Ed. Barcelona: Wolters Kluwer Health; 2013. pg. 236

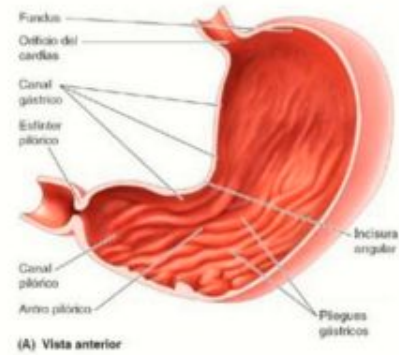
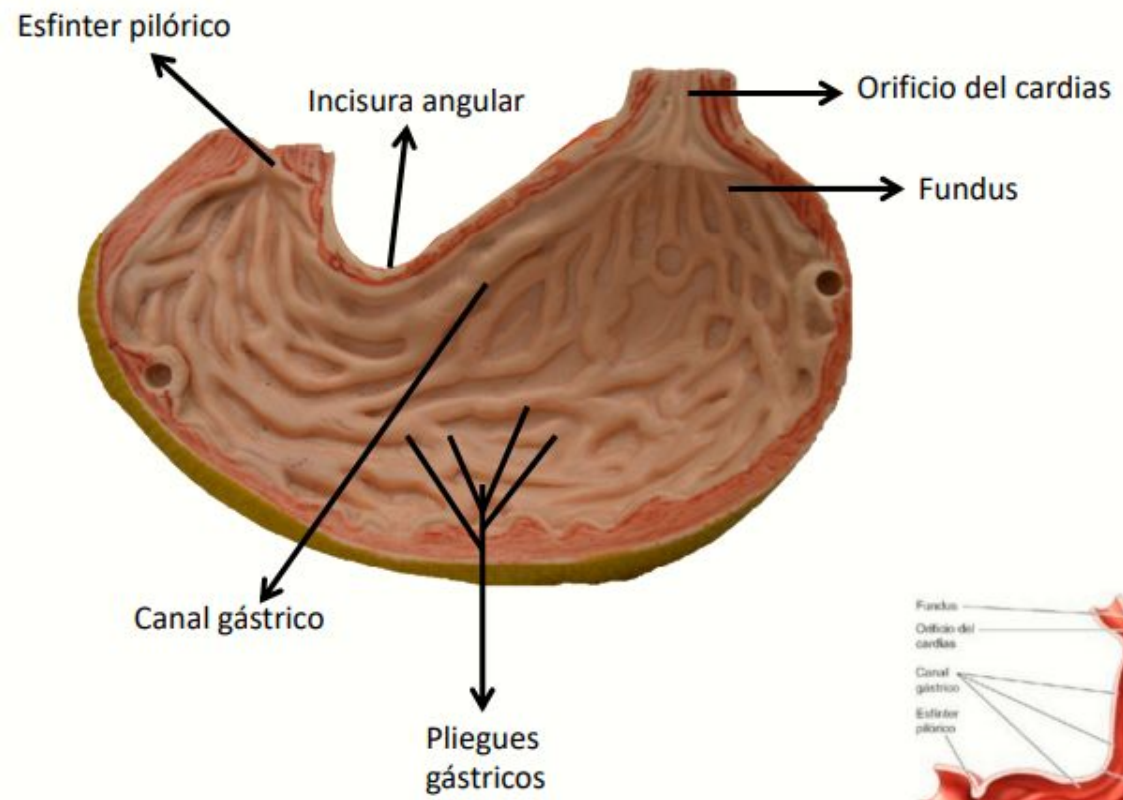


Estómago y porción del esófago . Moore KL, Dalley AF, Agur A MR; Gutiérrez A, Traductor. 7a Ed. Barcelona: Wolters kluwer Health; 2013. pg. 233

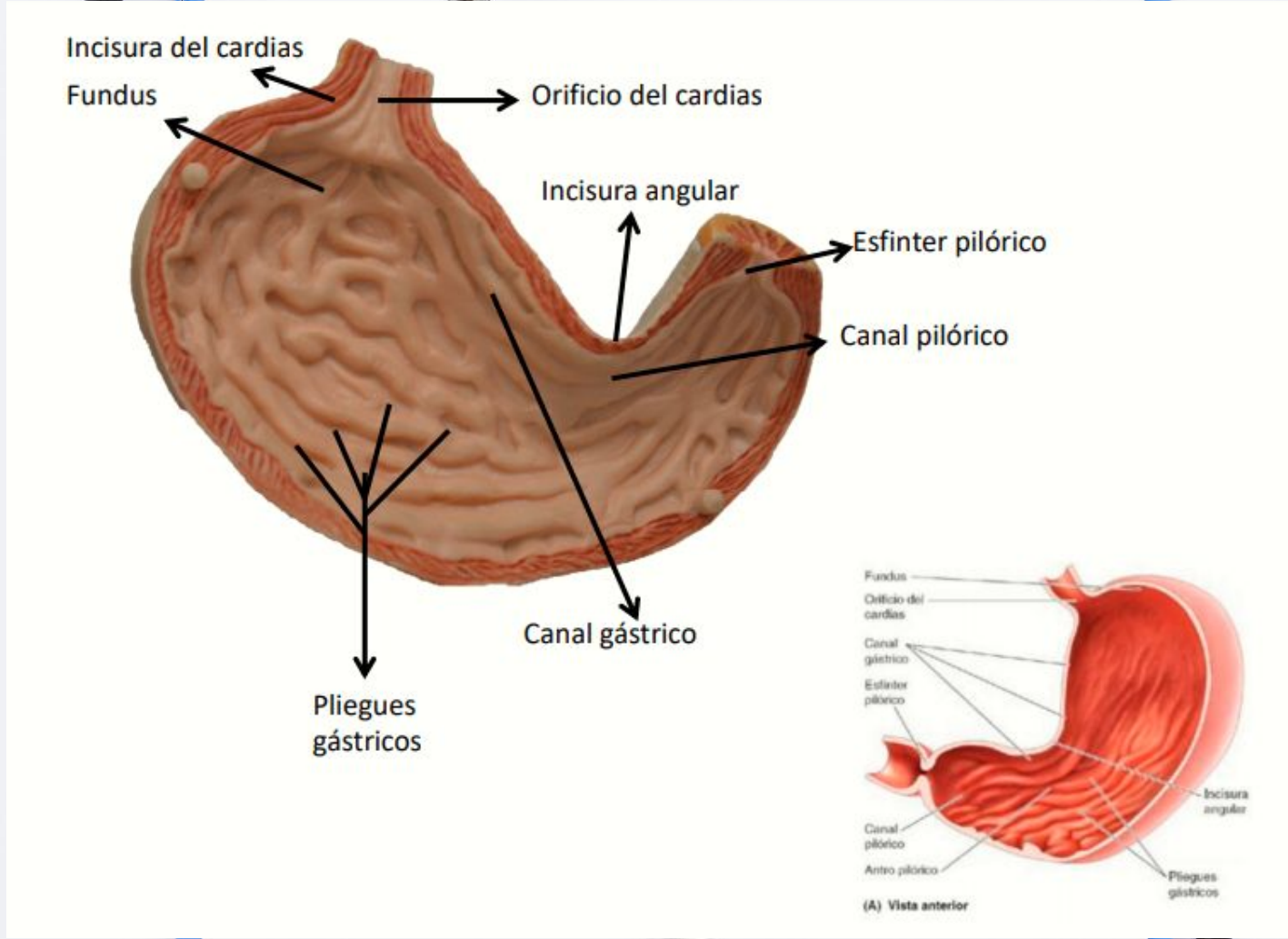


Arterias del estomago , el duodeno y el bazo. Moore KL, Dalley AF, Agur A MR; Gutiérrez A, Traductor. 7a Ed. Barcelona: Wolters Kluwer Health; 2013. pg. 236

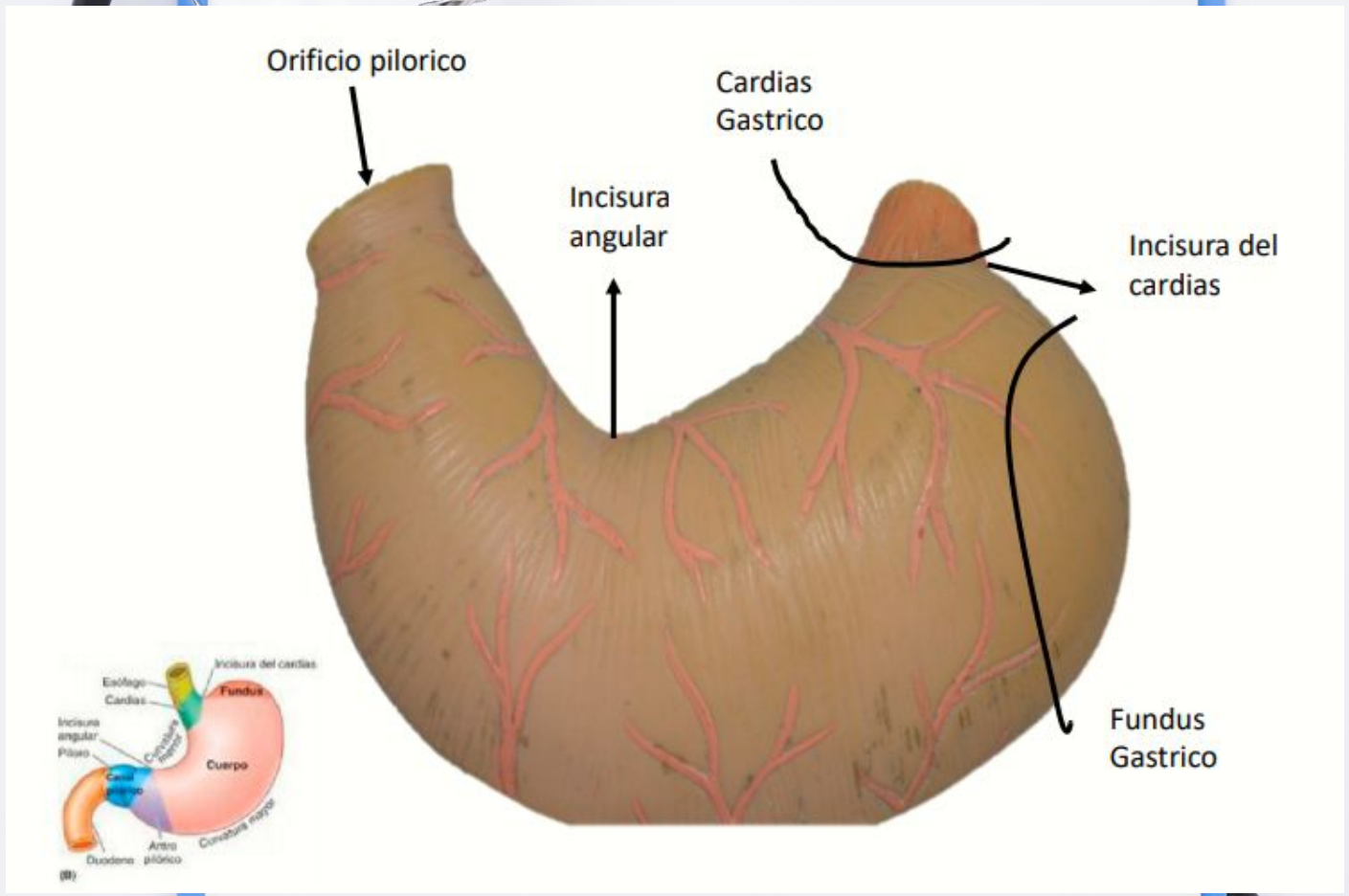




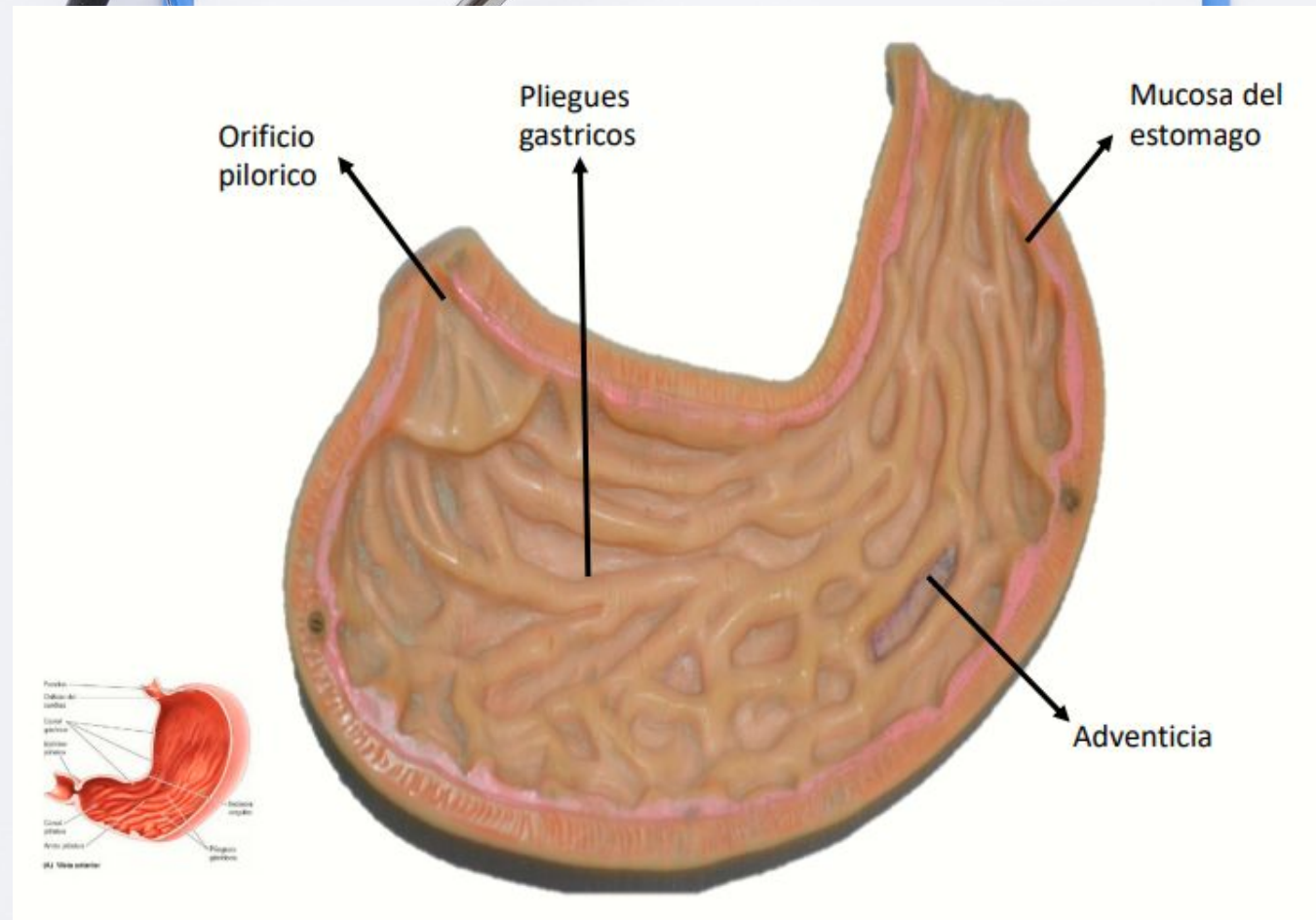
Vista anterior del estómago Moore KL, Dalley AF, Agur A MR; Gutiérrez A, Traductor. 7a Ed. Barcelona: Wolters kluwer Health; 2013. pg. 234



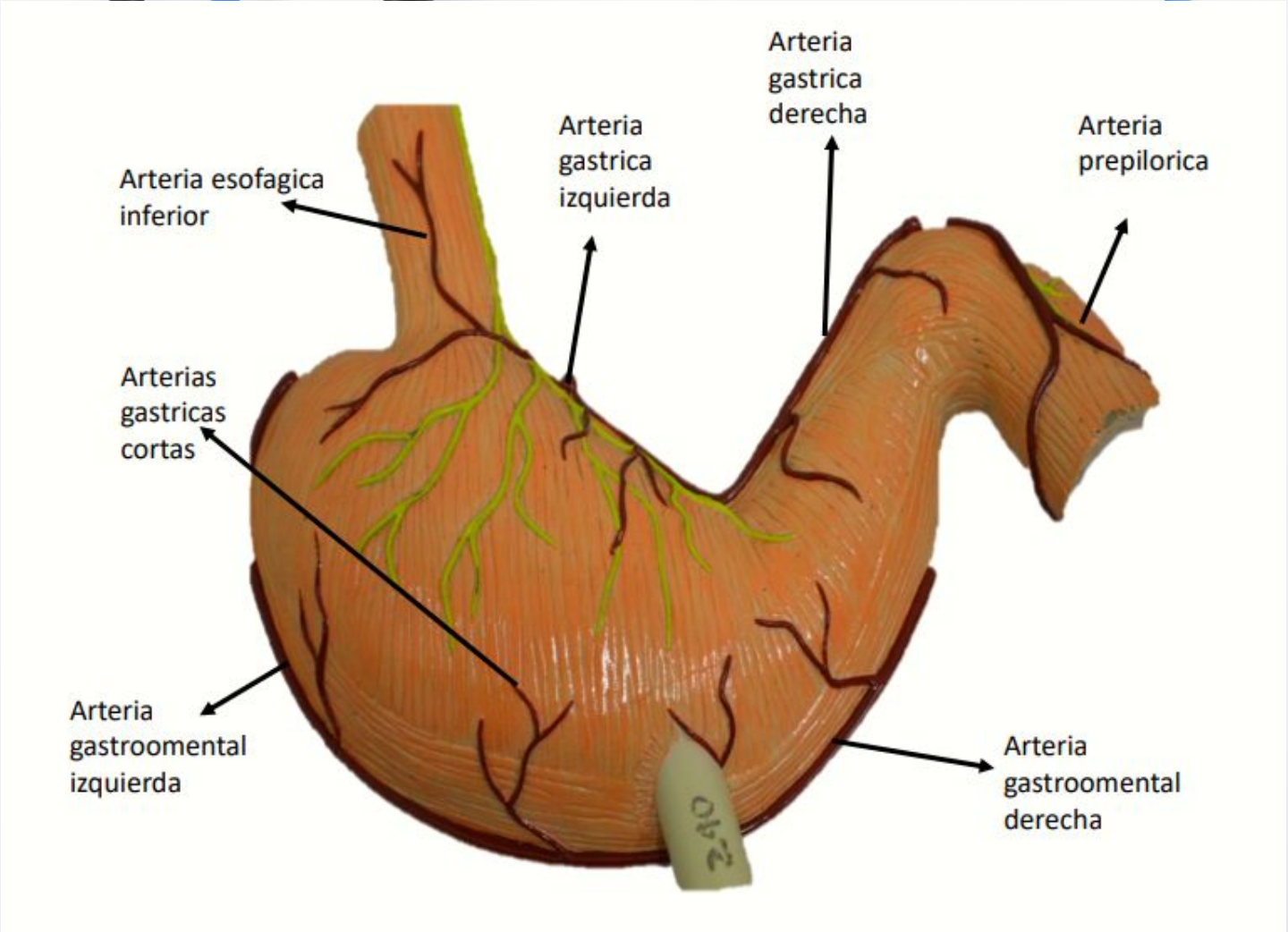
Vista anterior del estomago Moore KL, Dalley AF, Agur A MR; Gutiérrez A, Traductor. 7a Ed. Barcelona: Wolters kluwer Health; 2013. pg. 234

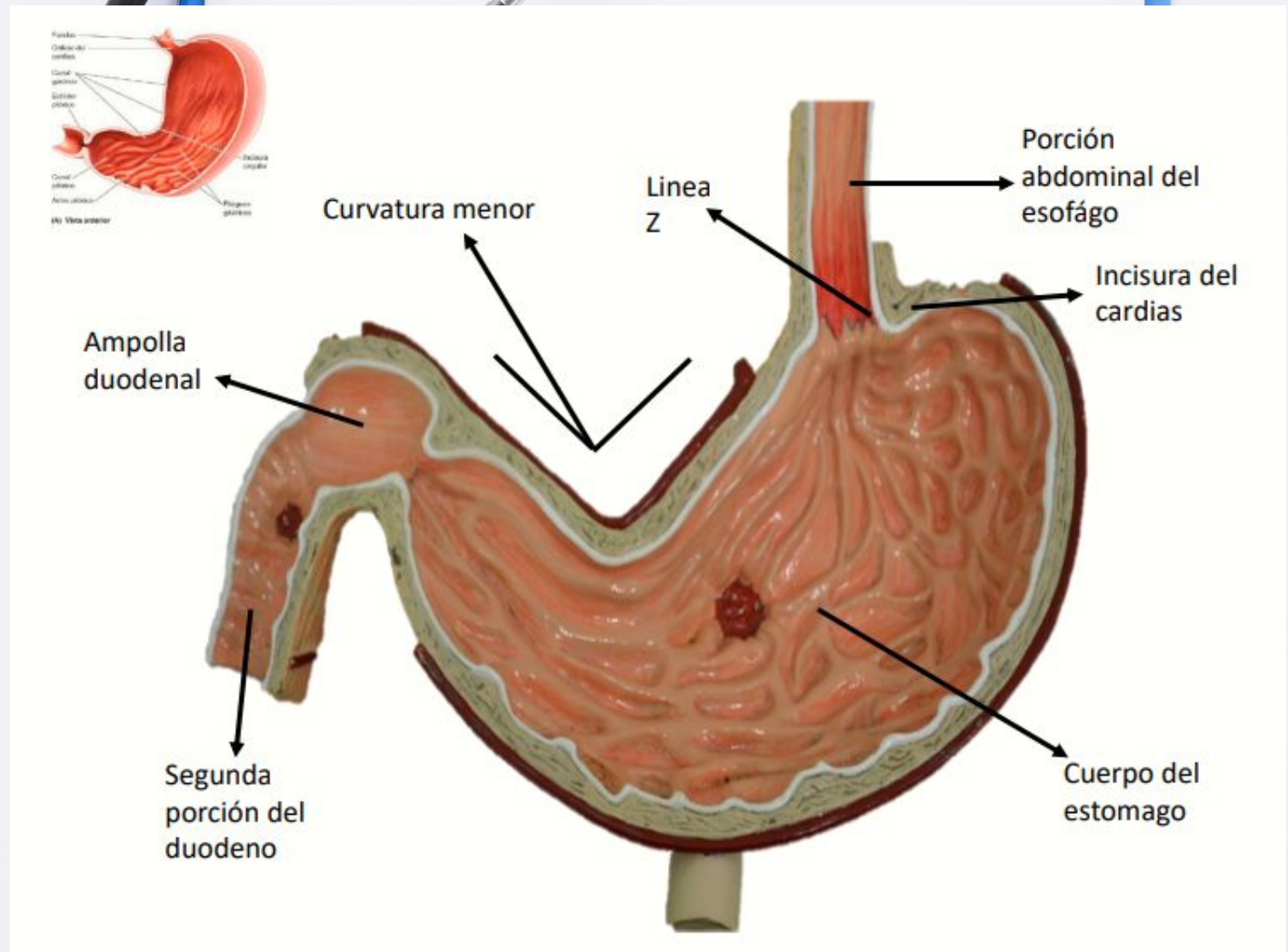


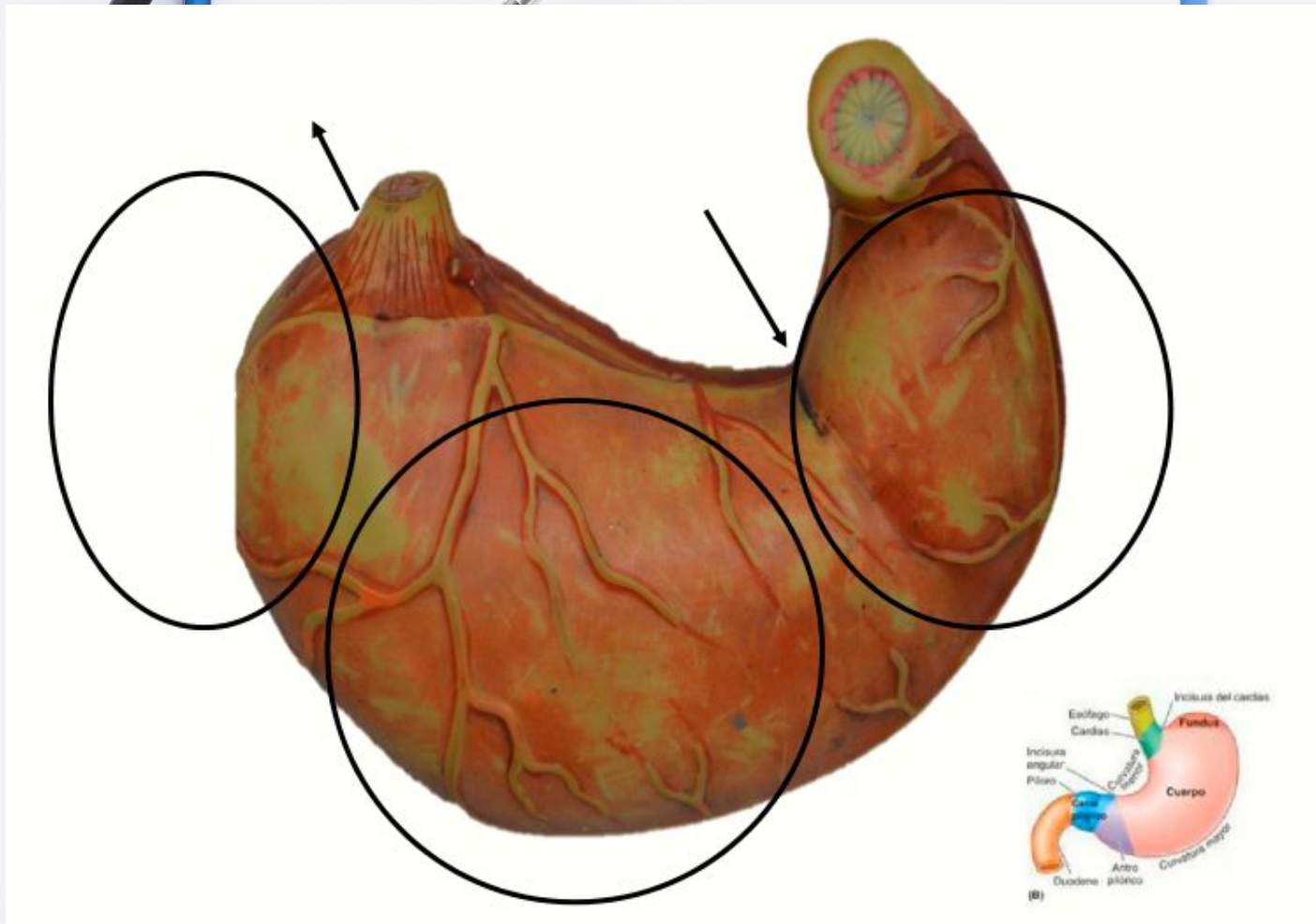
Estómago y porción del esofago . Moore KL, Dalley AF, Agur A MR; Gutiérrez A, Traductor. 7a Ed. Barcelona: Wolters kluwer Health; 2013. pg. 233



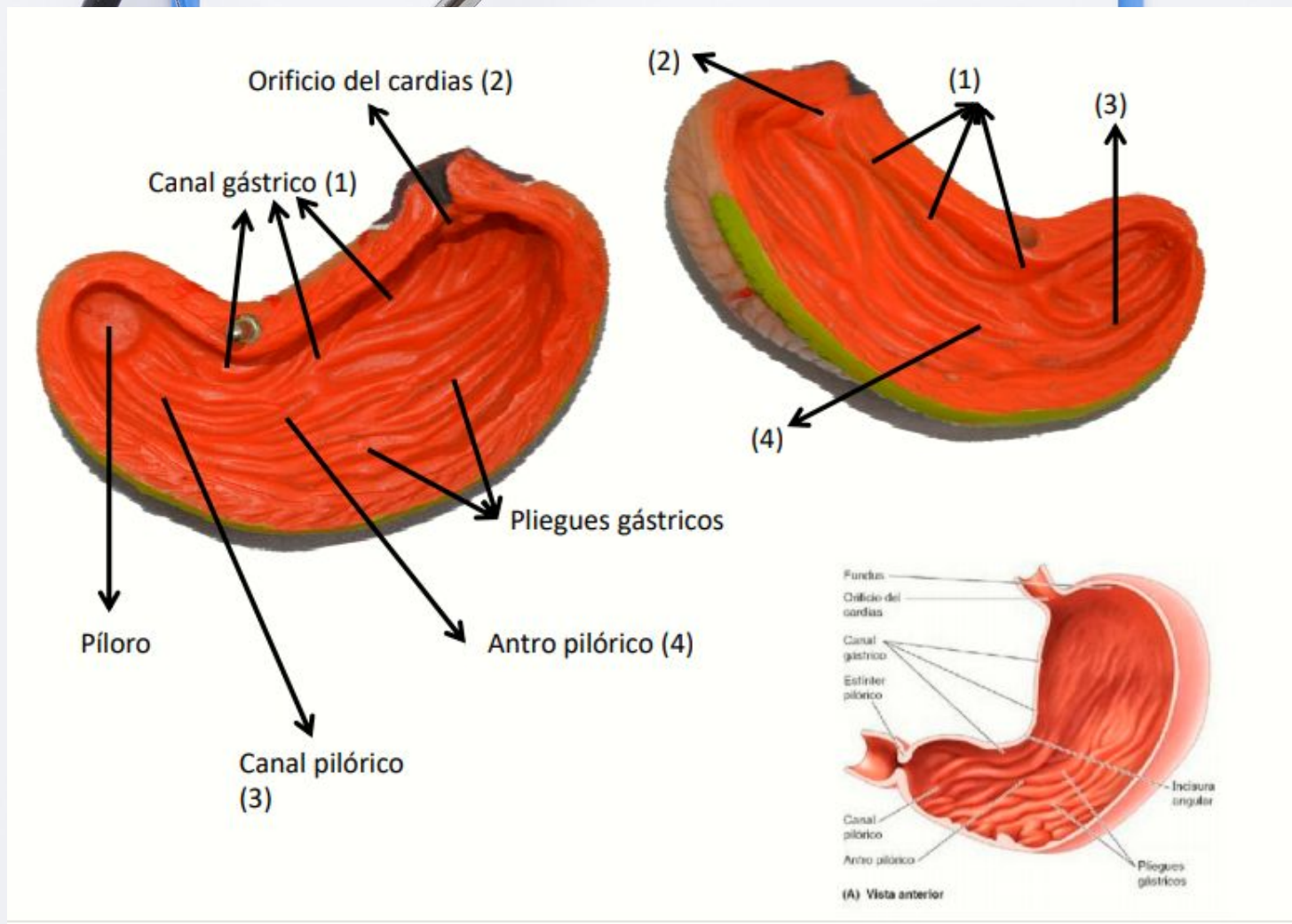
Vista anterior del estomago Moore KL, Dalley AF, Agur A MR; Gutiérrez A, Traductor. 7a Ed. Barcelona: Wolters kluwer Health; 2013. pg. 234

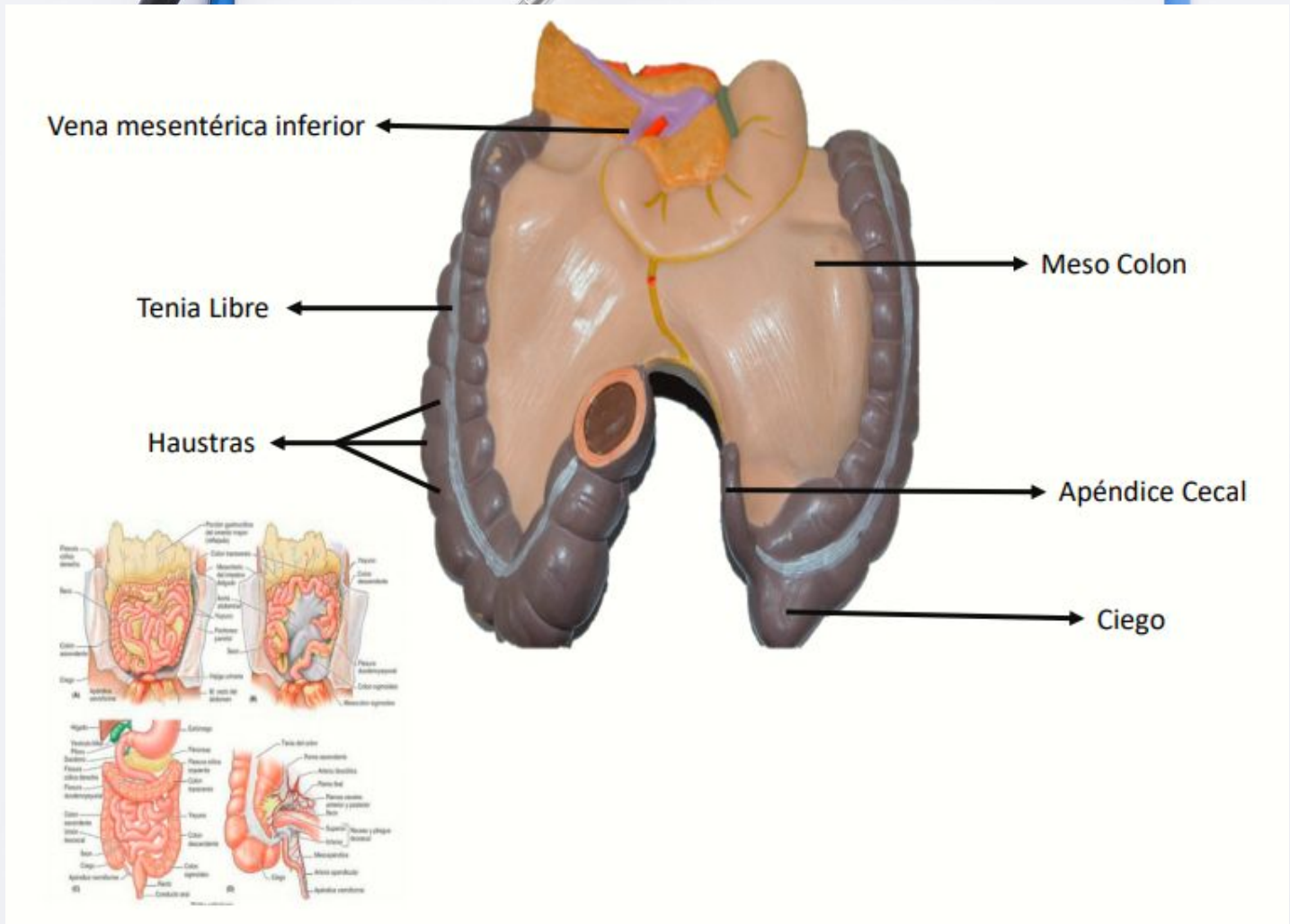




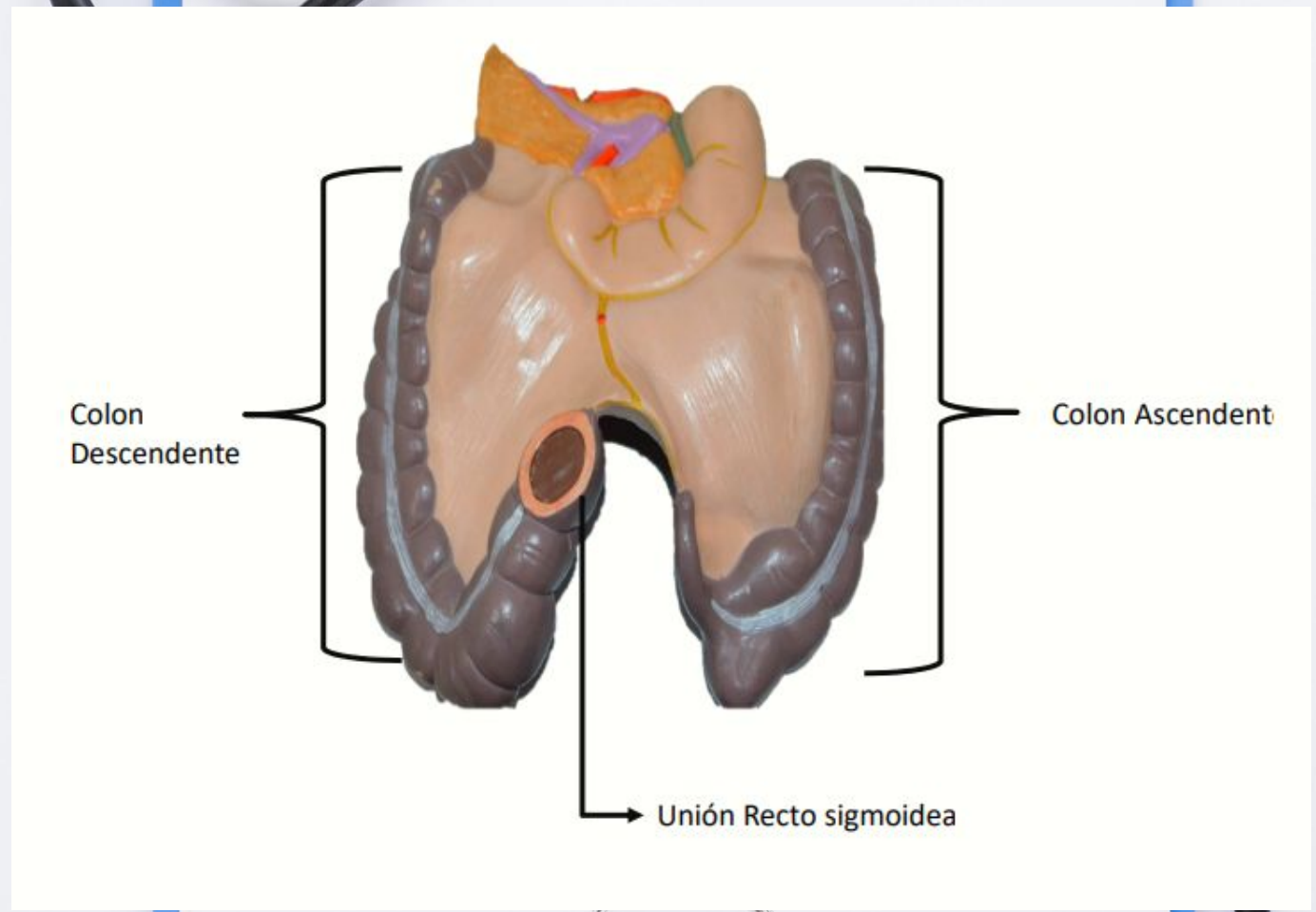


Estómago y porción del esófago . Moore KL, Dalley AF, Agur A MR; Gutiérrez A, Traductor. 7a Ed. Barcelona: Wolters kluwer Health; 2013. pg. 233





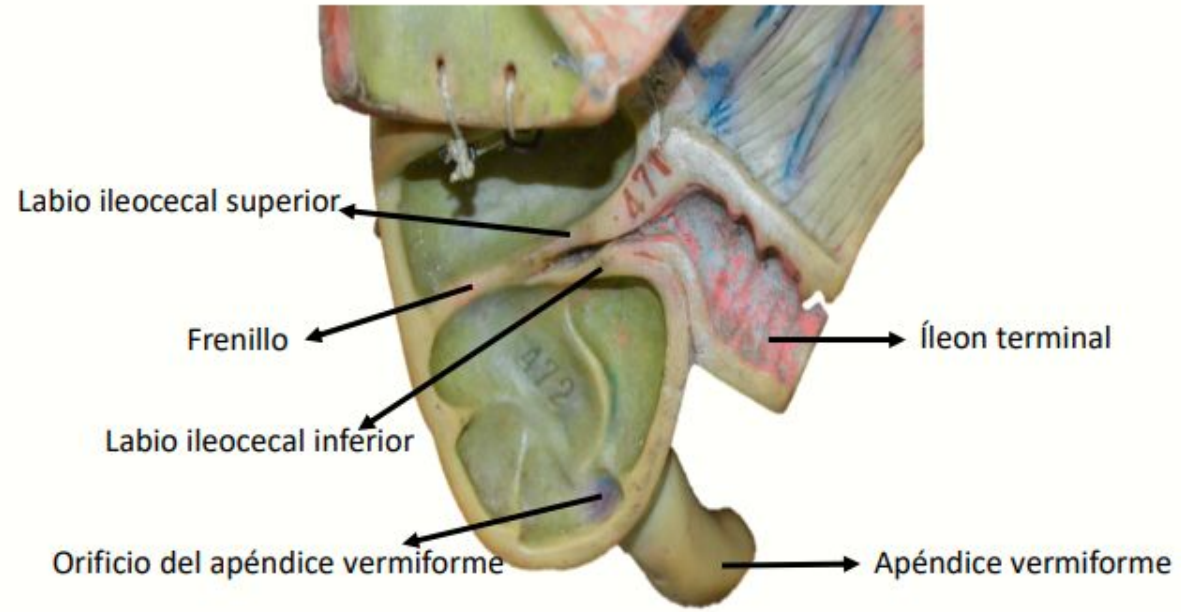
Intestino delgado y grueso. Moore KL, Dalley AF, Agur A MR; Gutiérrez A, Traductor. 7a Ed. Barcelona: Wolters Kluwer Health; 2013. pg. 239

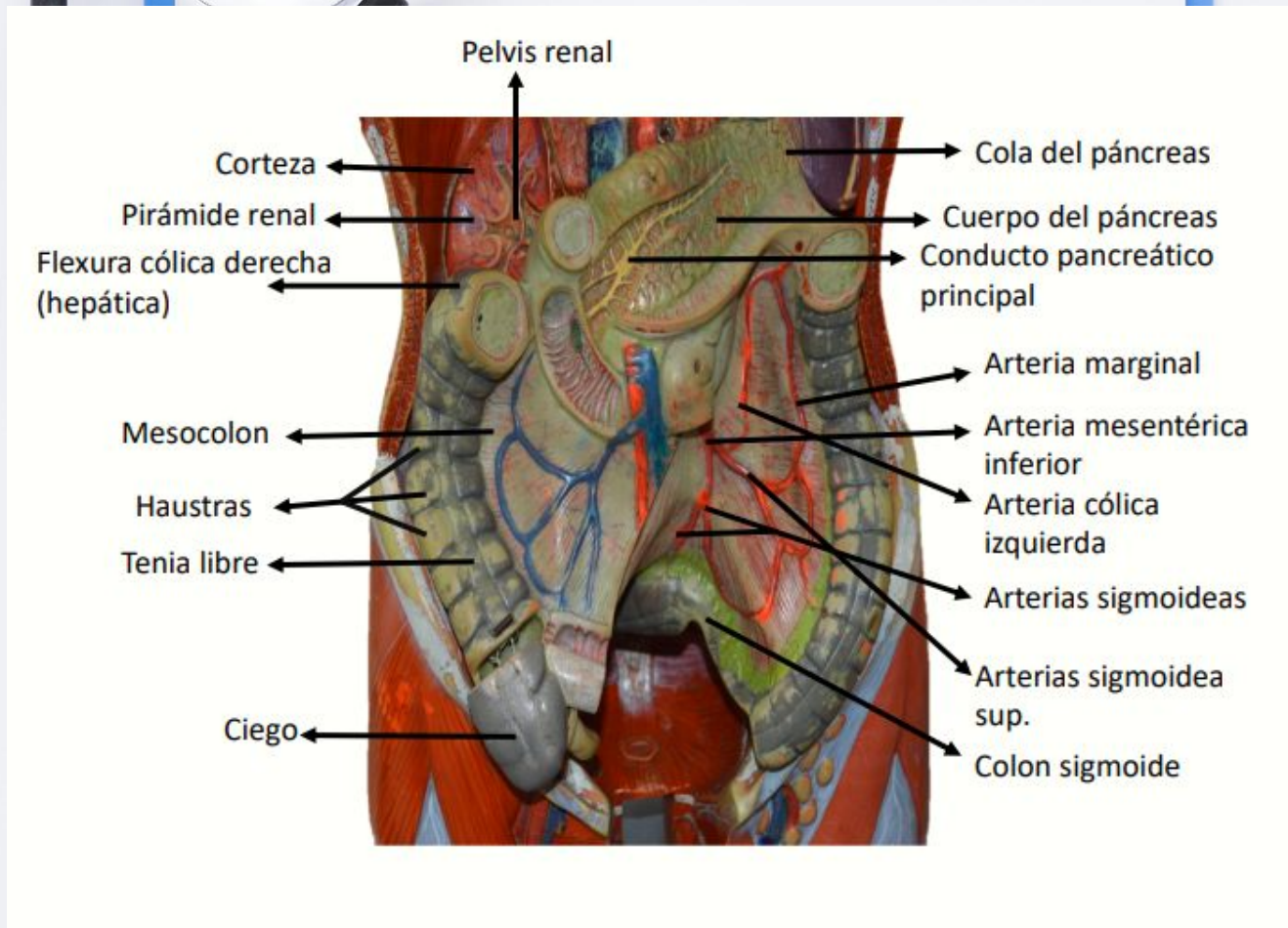


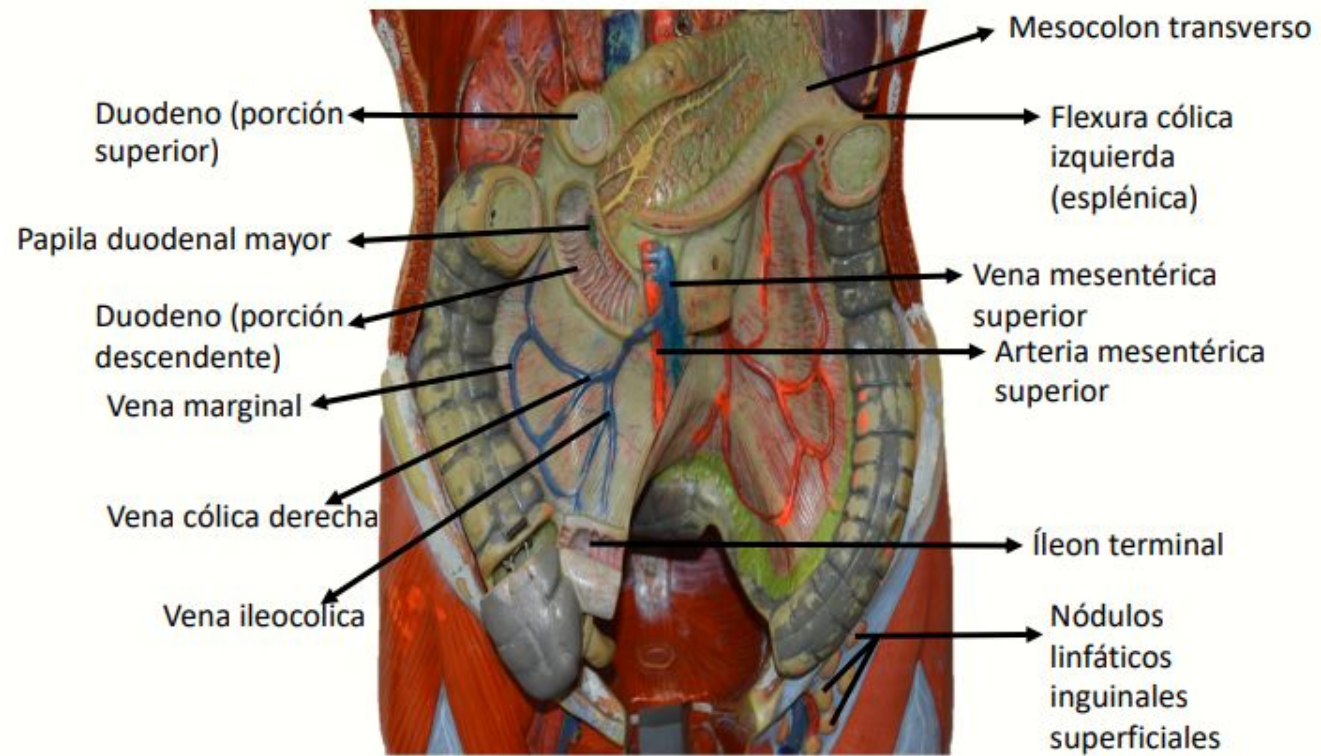
Colon
Descendente

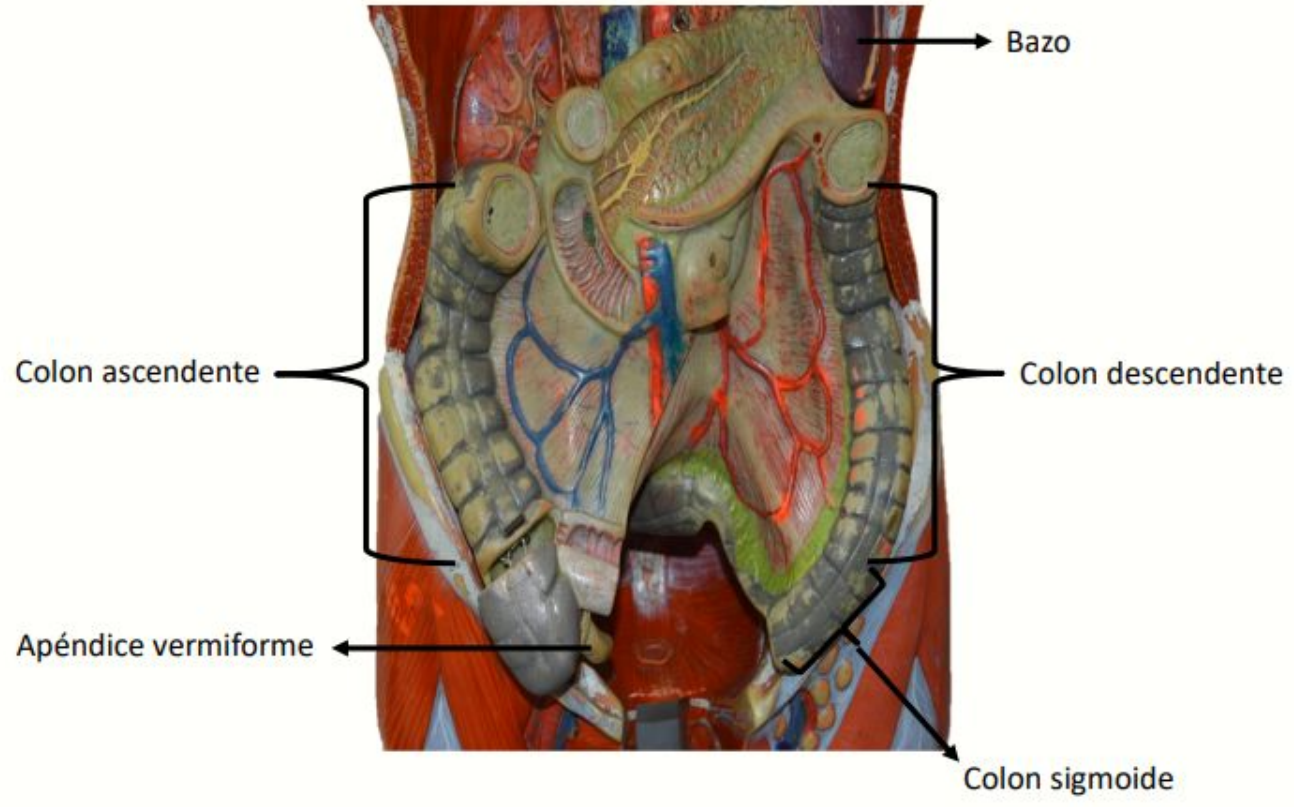
Colon Ascendente

Unión Recto sigmoidea









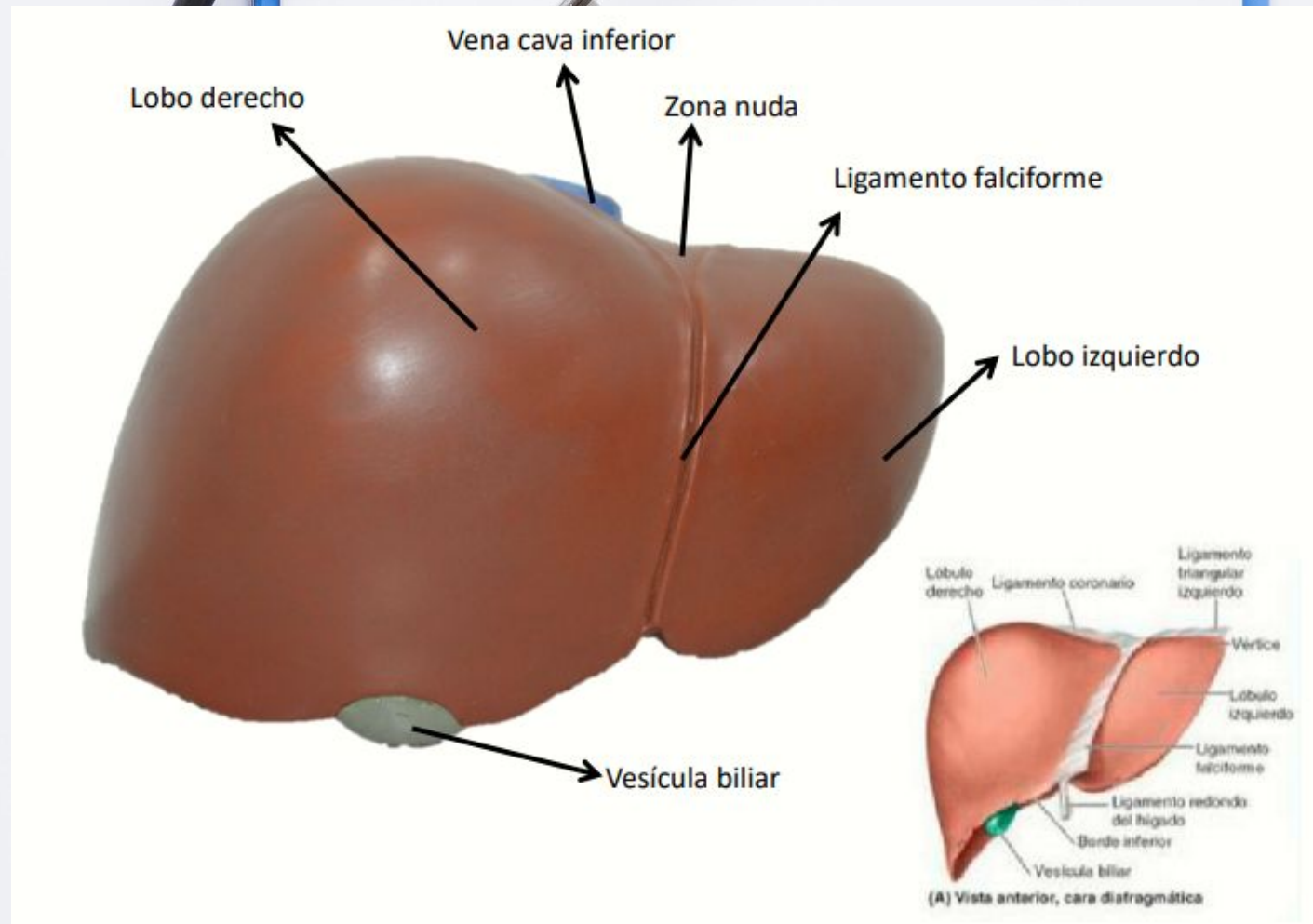
Bazo

Colon ascendente

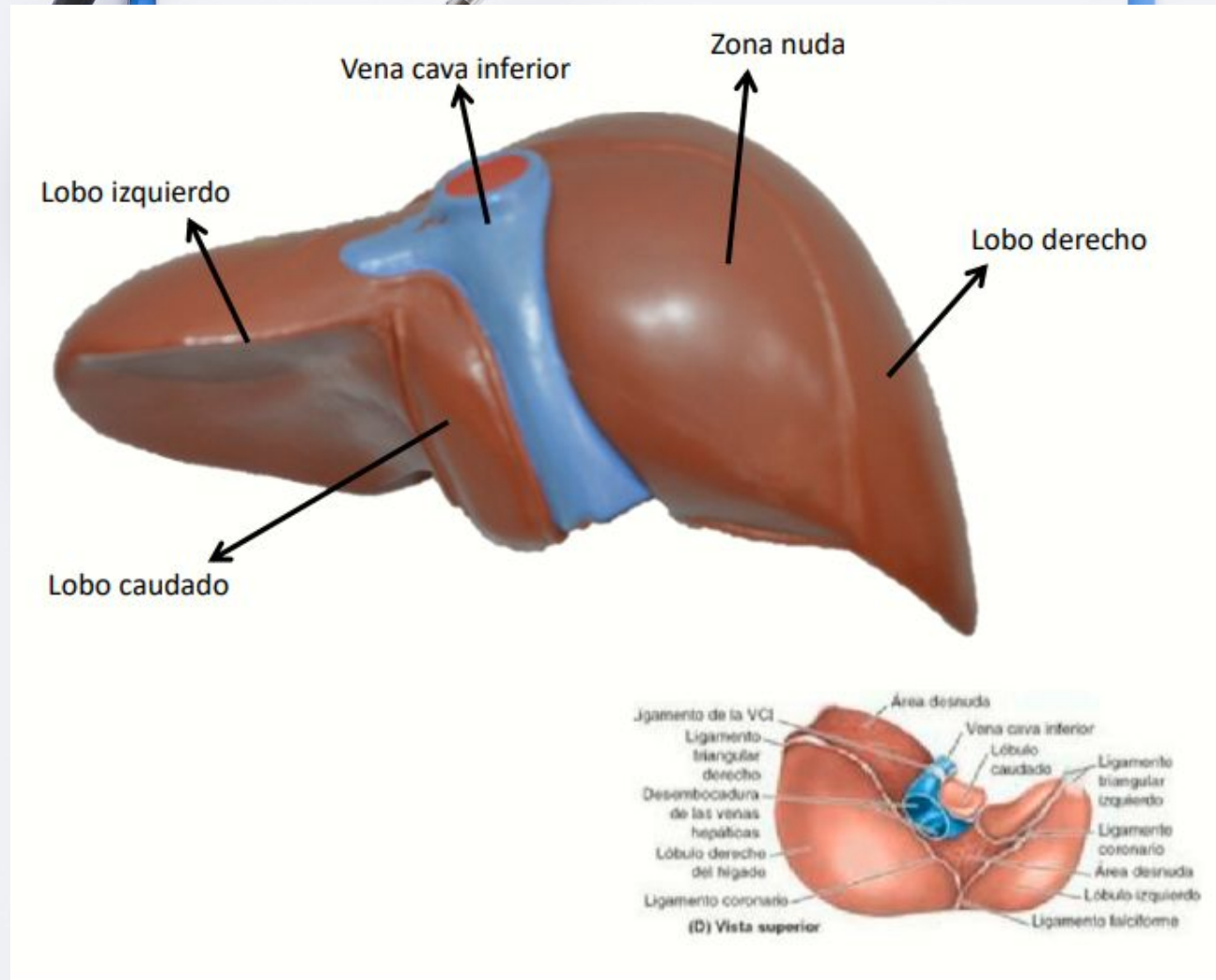
Colon descendente

Apéndice vermiforme

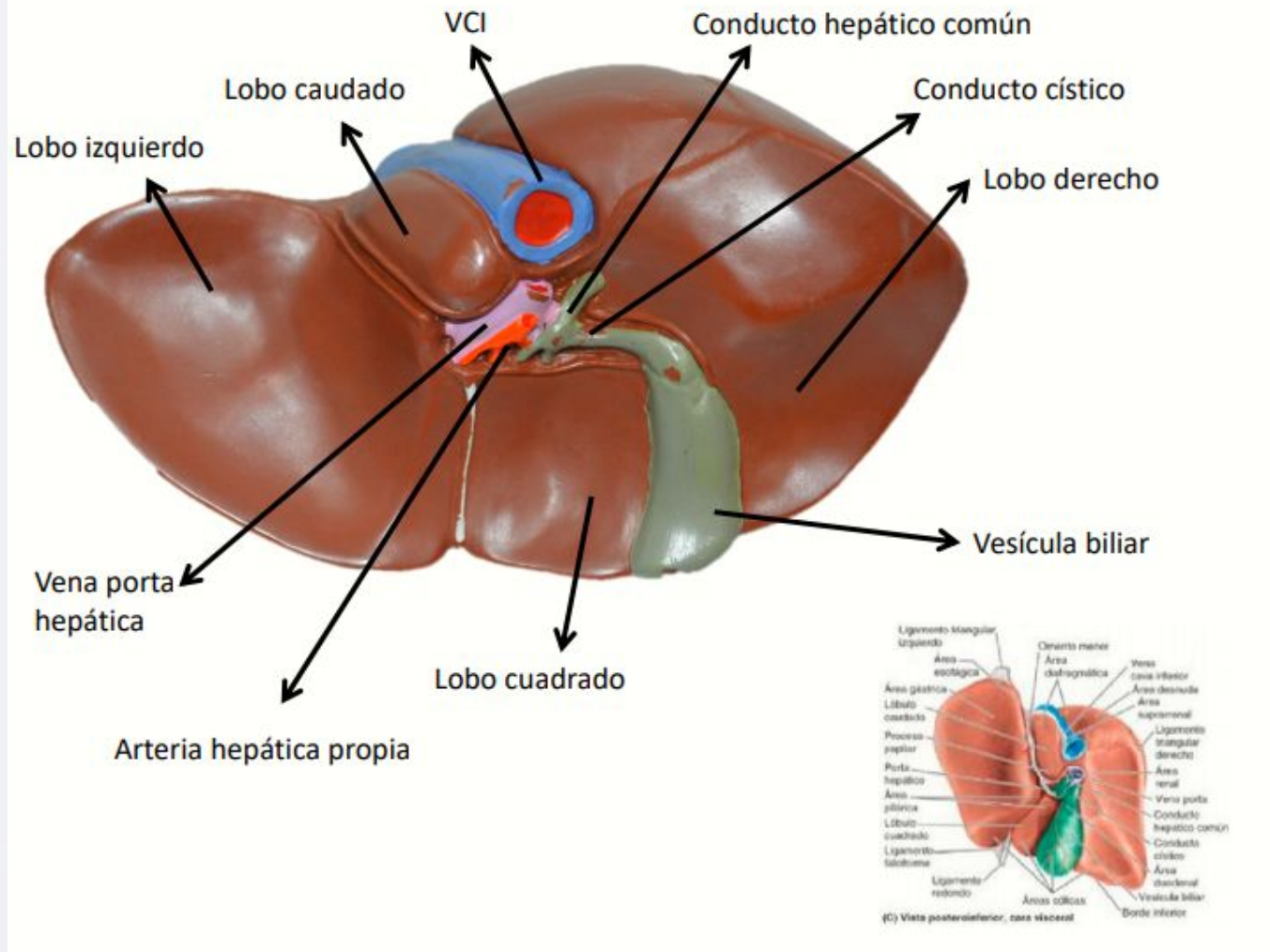
Colon sigmoide



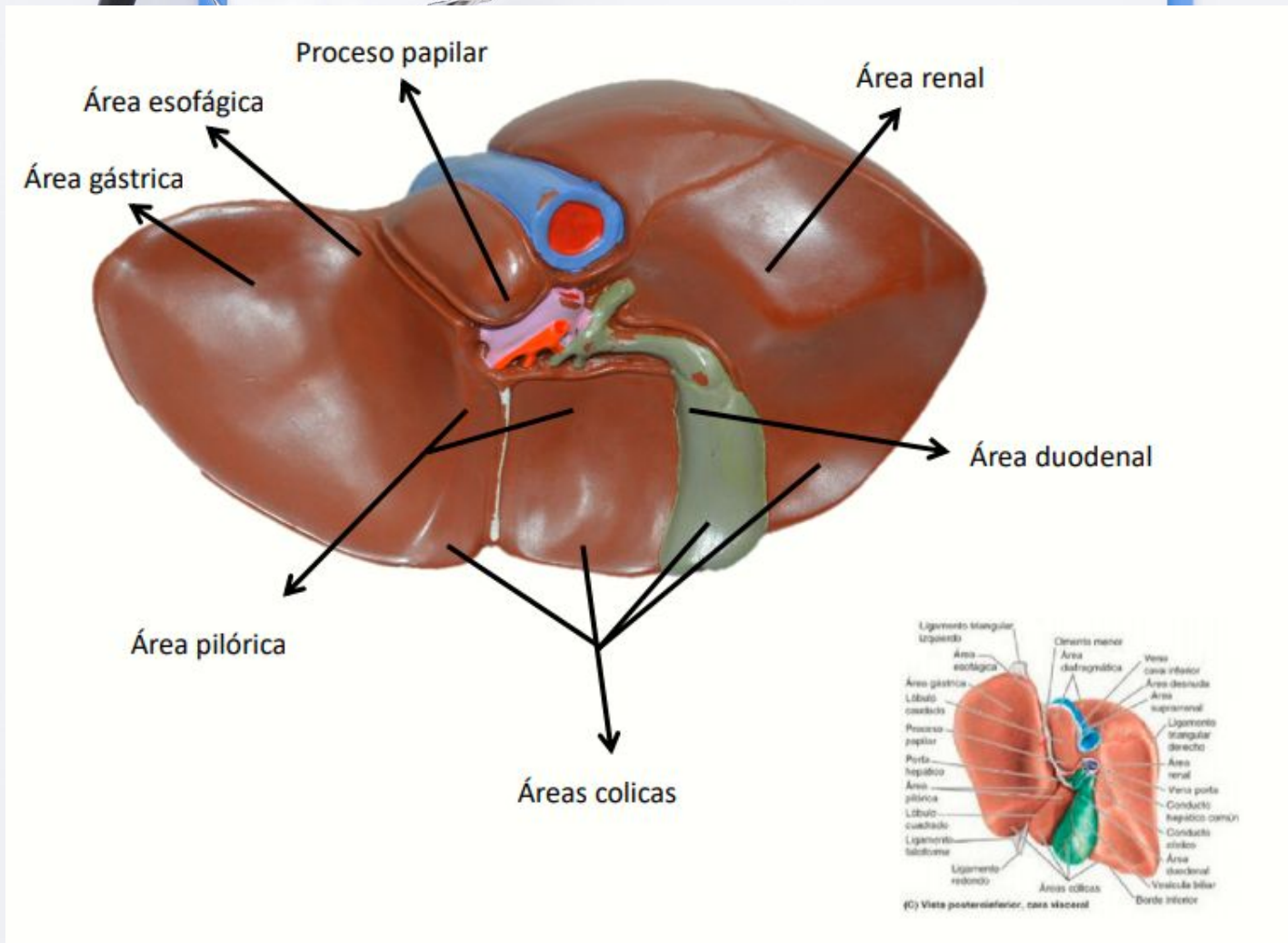
Vista anterior cara diafragmática . Moore KL, Dalley AF, Agur A MR; Gutiérrez A, Traductor. 7a Ed. Barcelona: Wolters kluwer Health; 2013. pg. 269

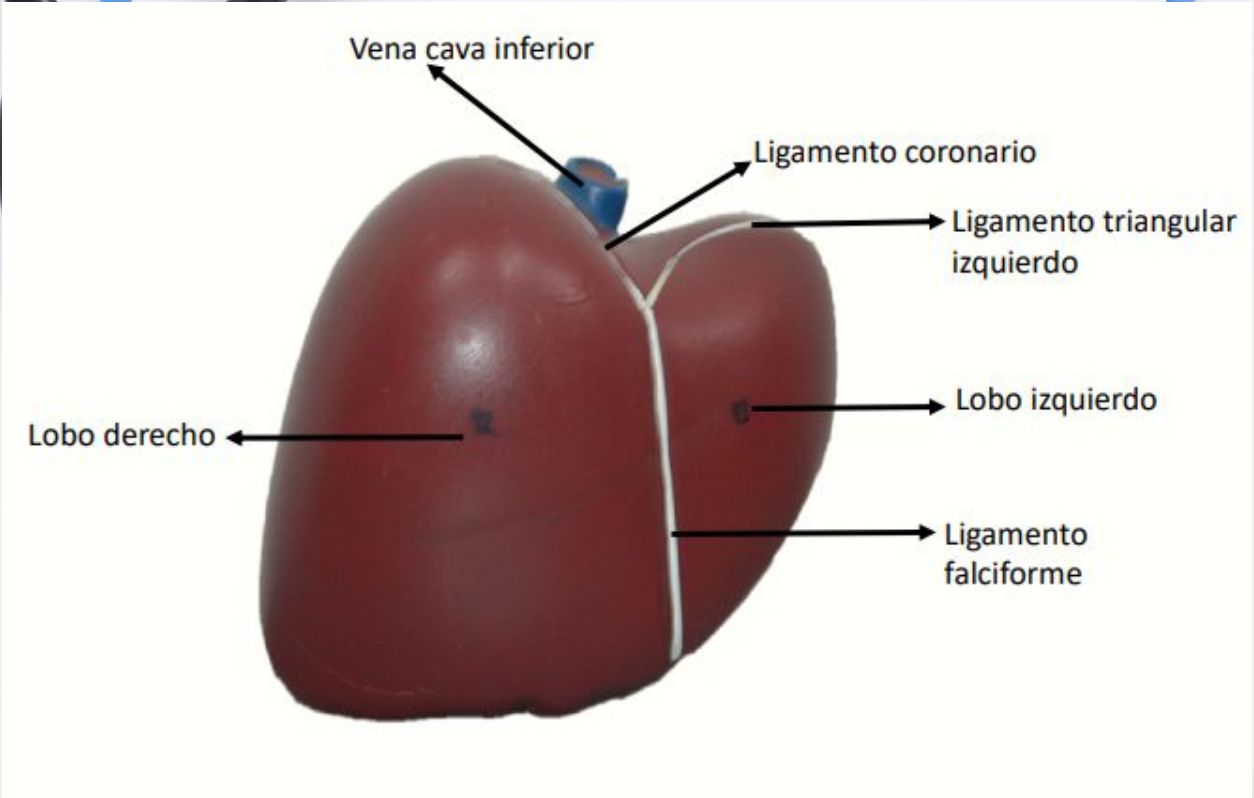


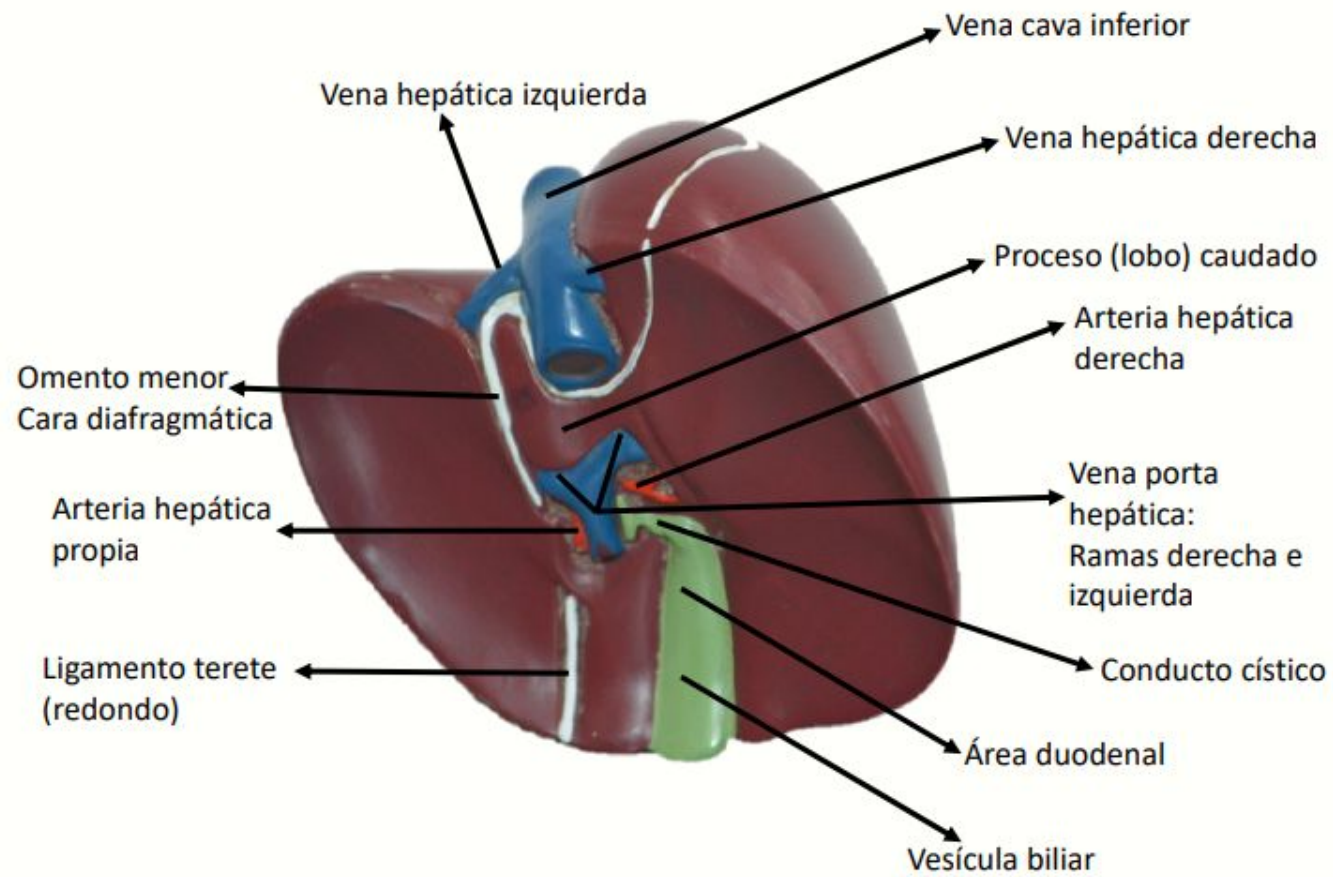
ista superior. Moore KL, Dalley AF, Agur A MR; Gutiérrez A, Traductor. 7a Ed. Barcelona: Wolters kluwer Health; 2013. pg. 269

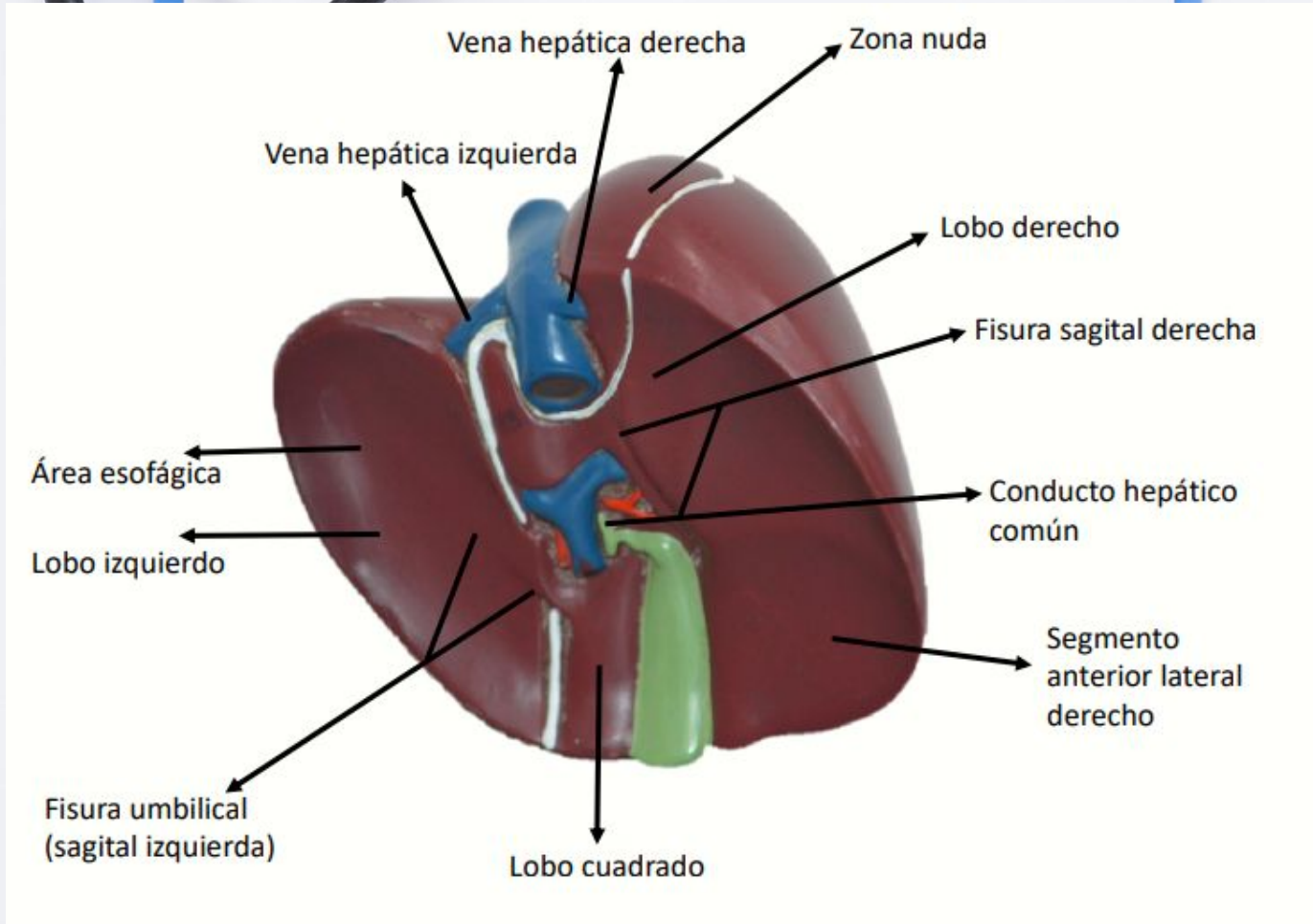


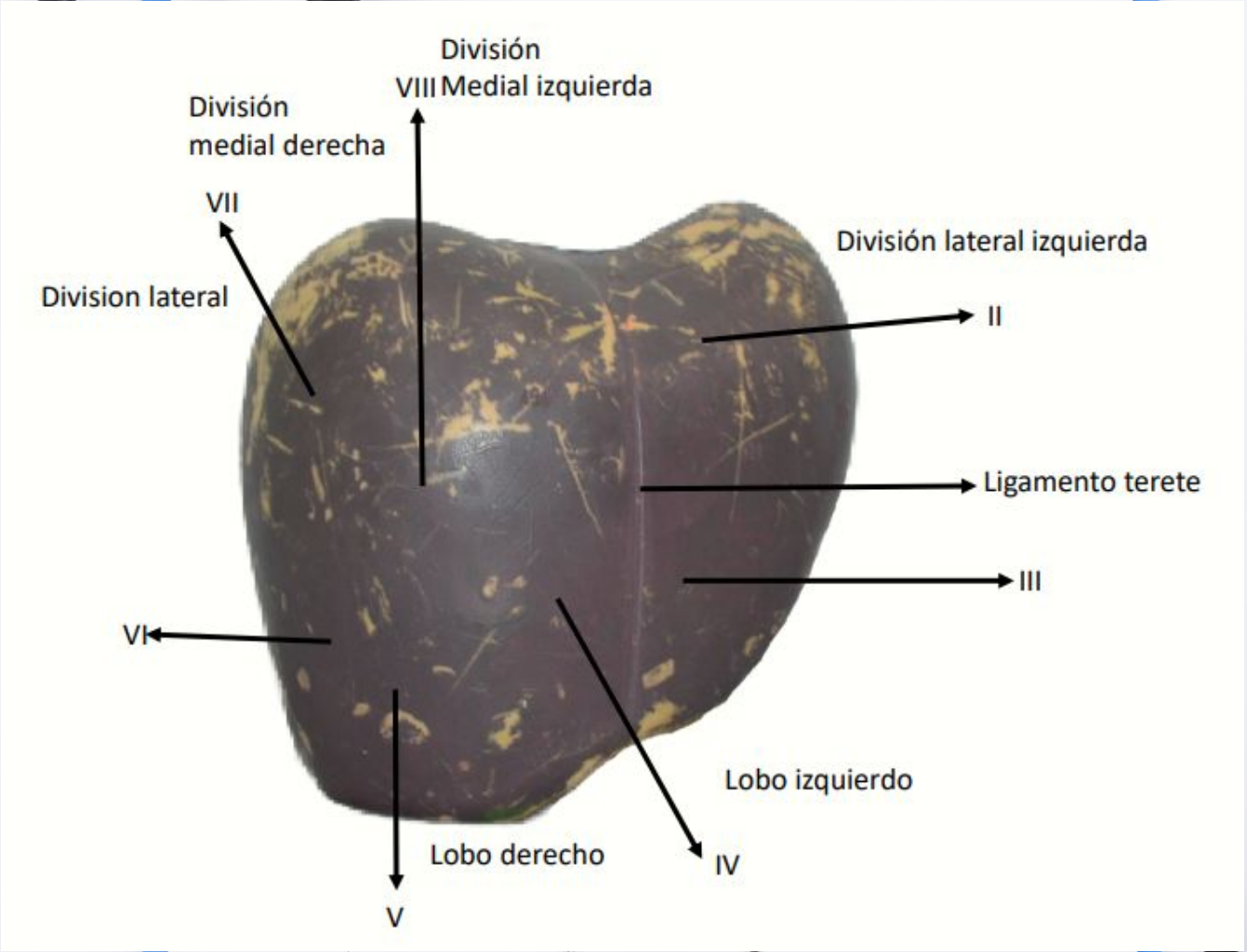
ta posteroinferior , cara visceral . Moore KL, Dalley AF, Agur A MR; Gutiérrez A, Traductor. 7a Ed. Barcelona: Wolters Kluwer Health; 2013. pg. 269

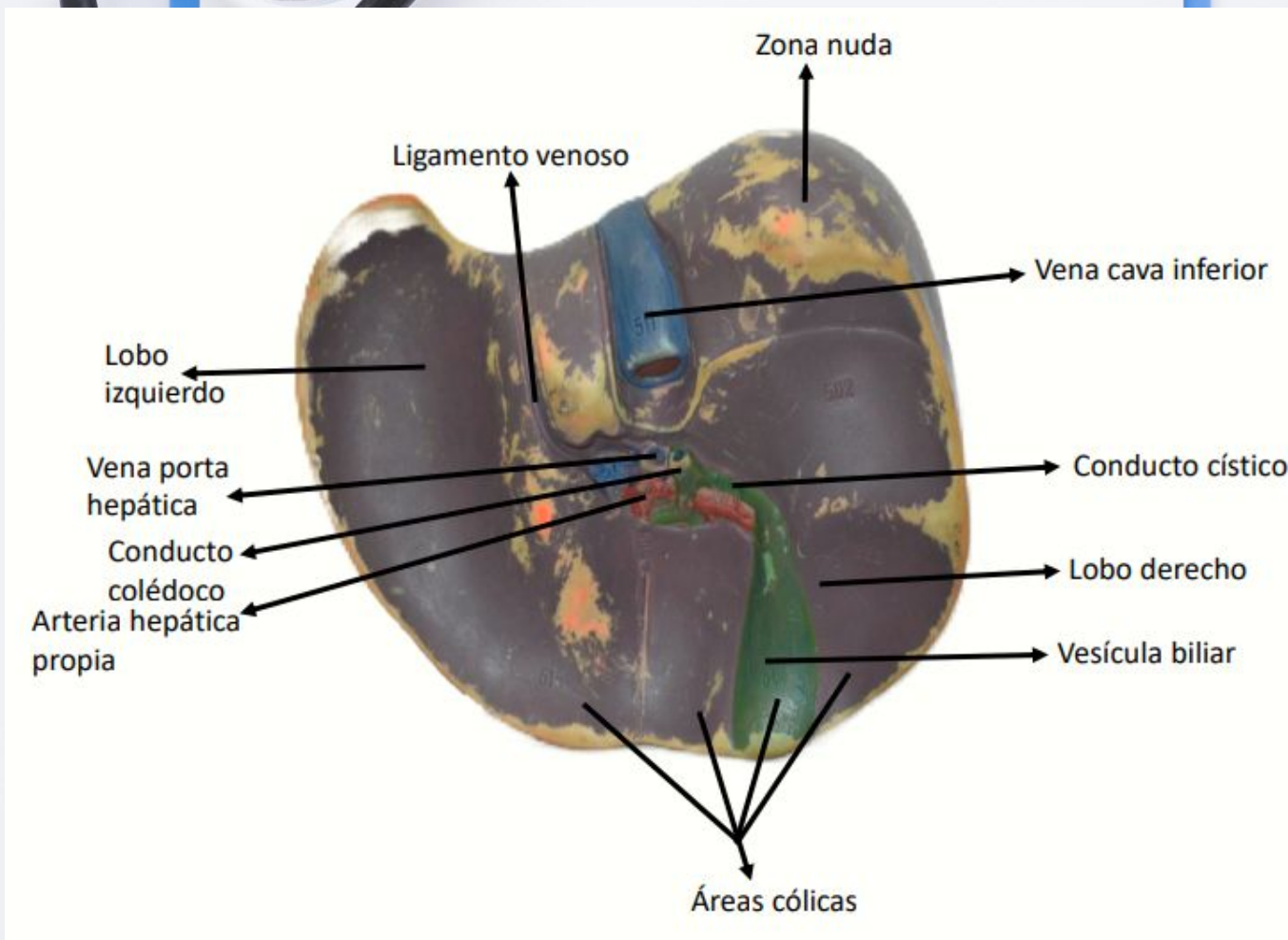


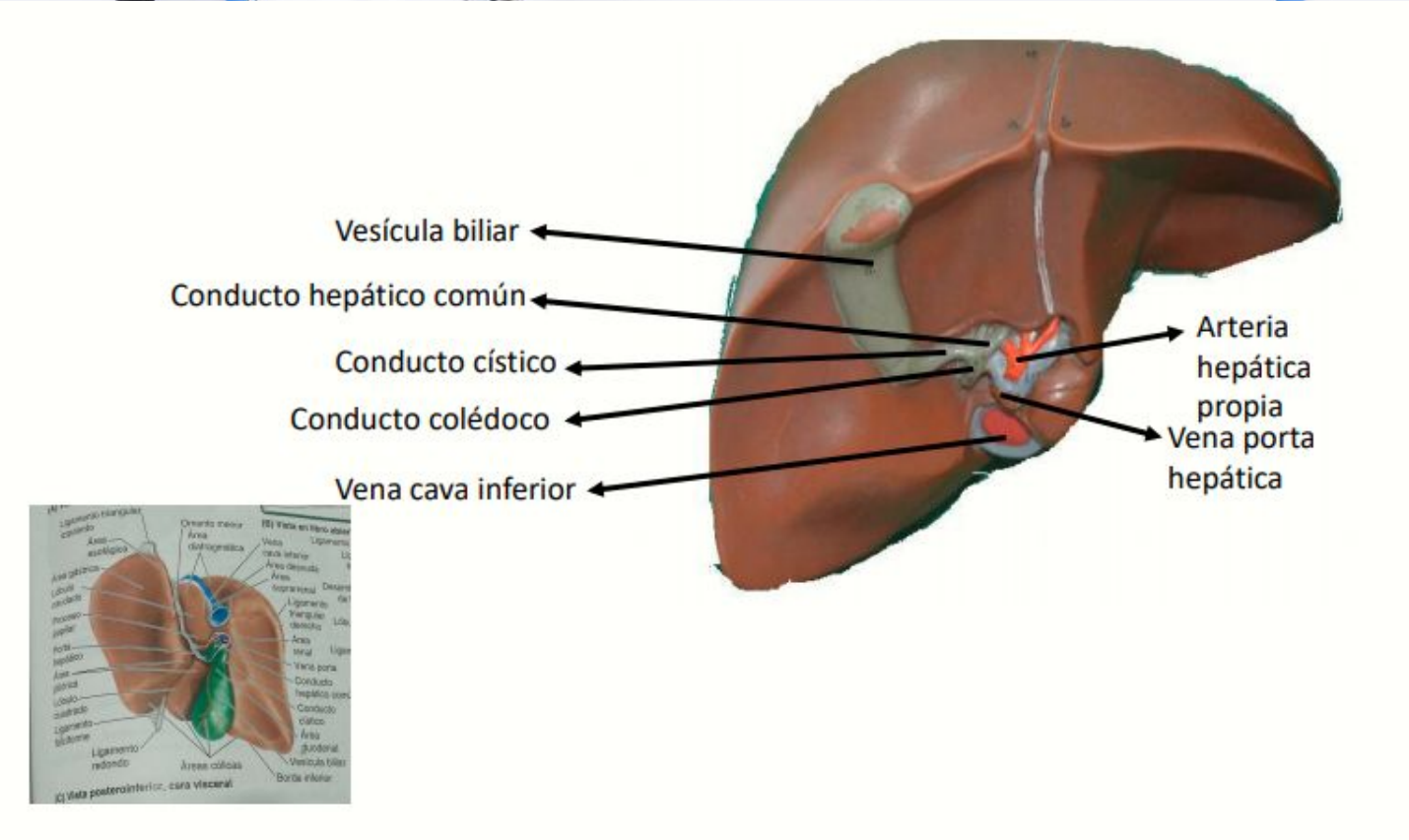




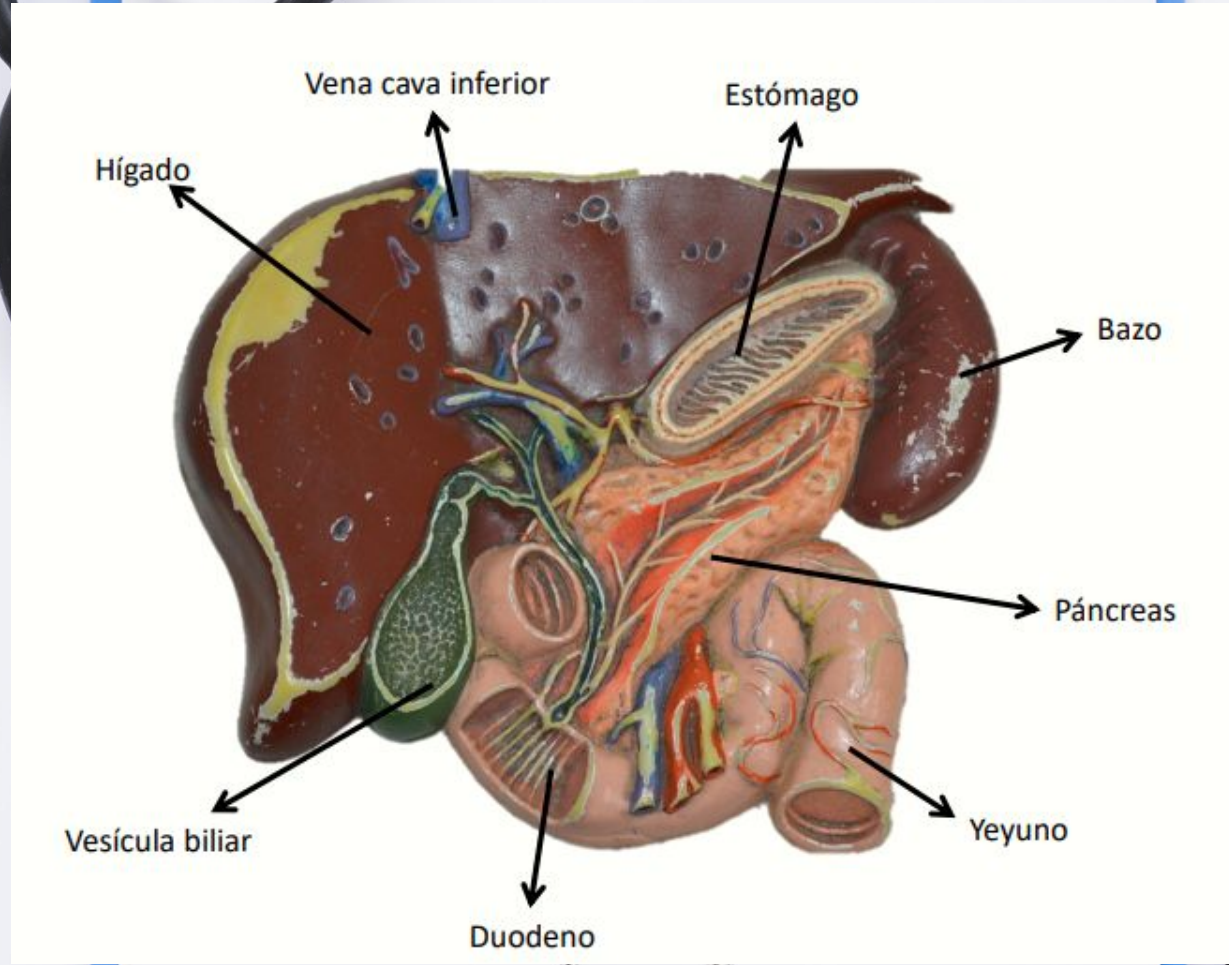


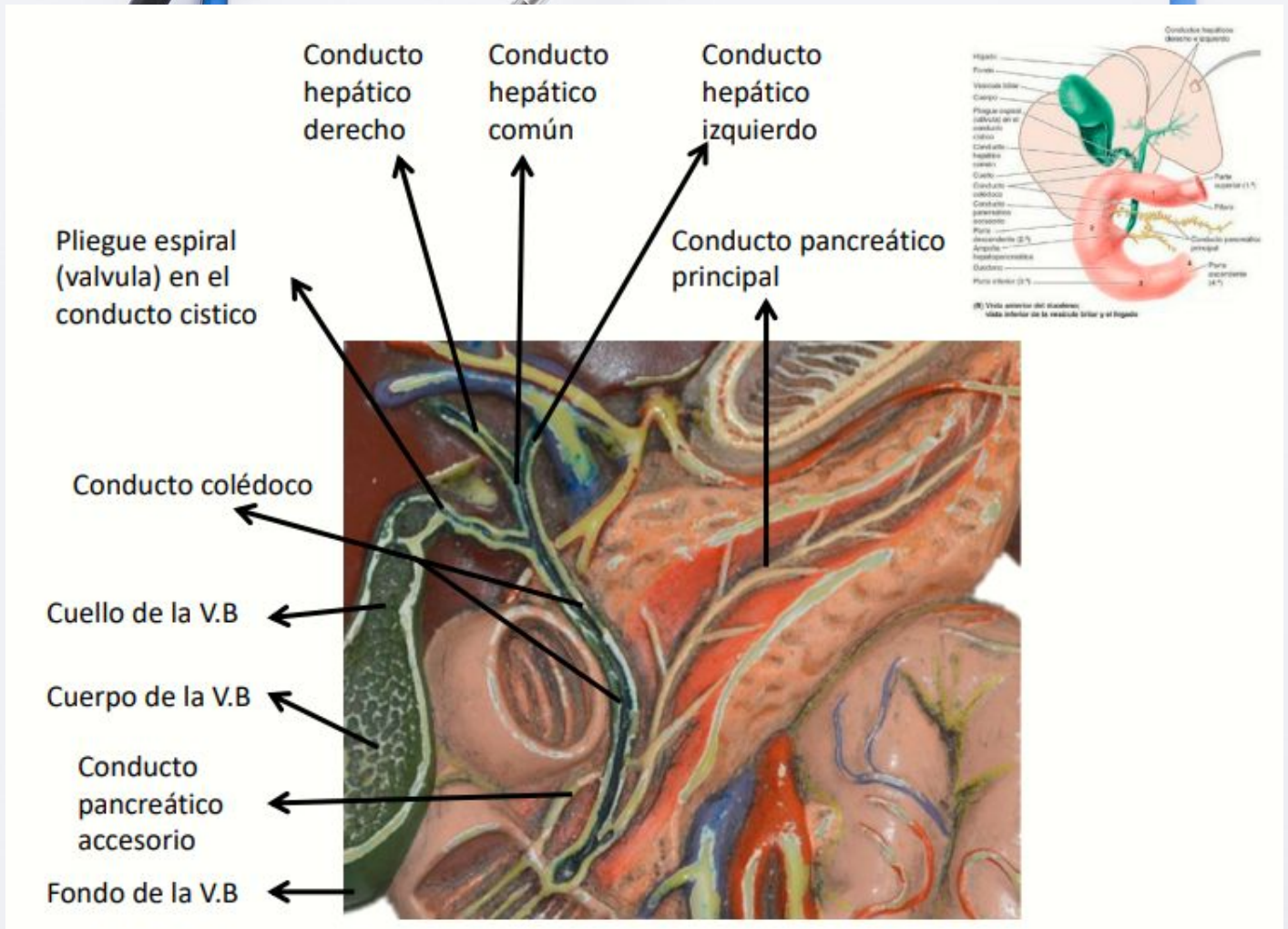




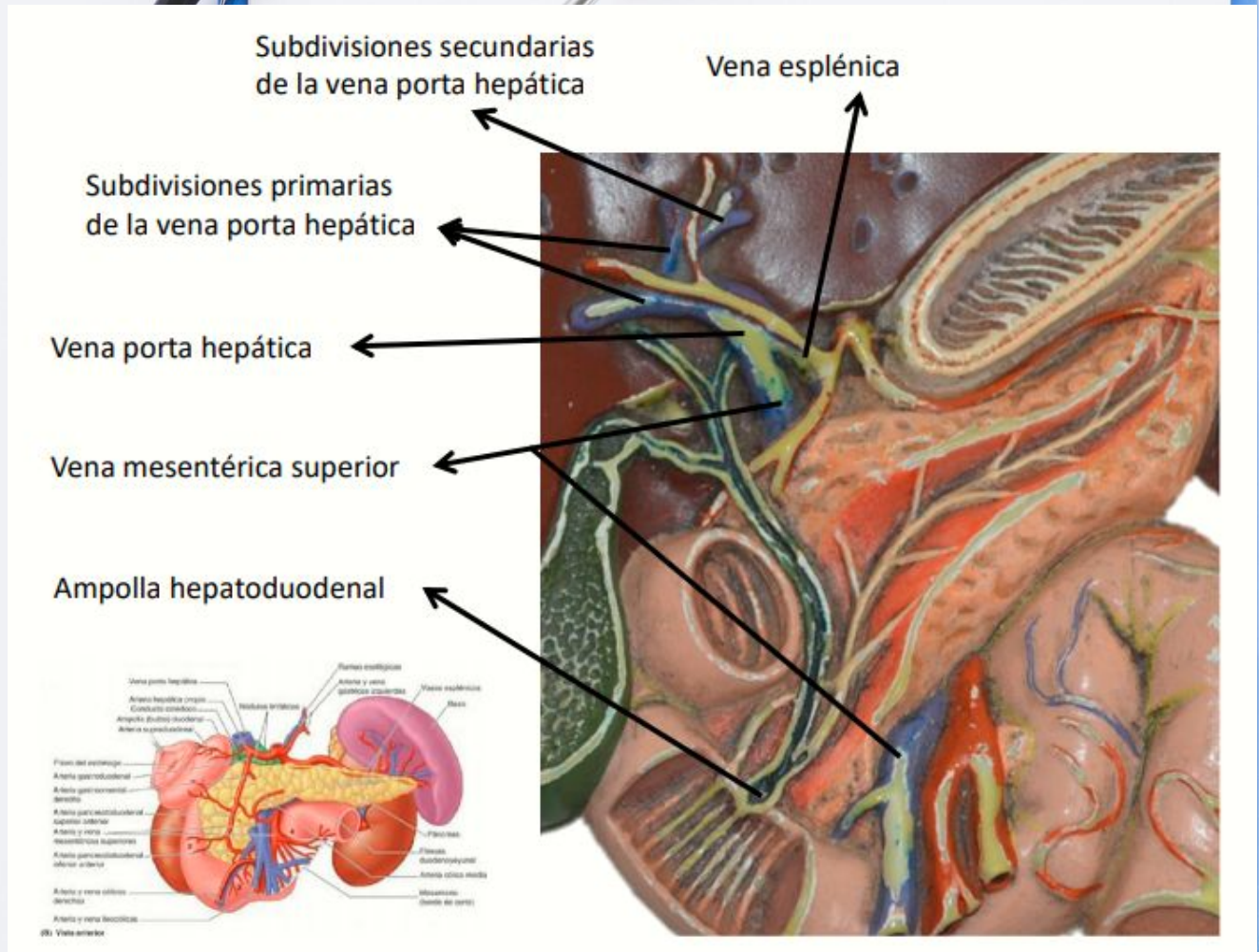


1) Vista posterior inferior, cara visceral . Moore KL, Dalley AF, Agur A MR; Gutiérrez A, Traductor. 7a Ed. Barcelona: Wolters Kluwer Health; 2013. pg. 269

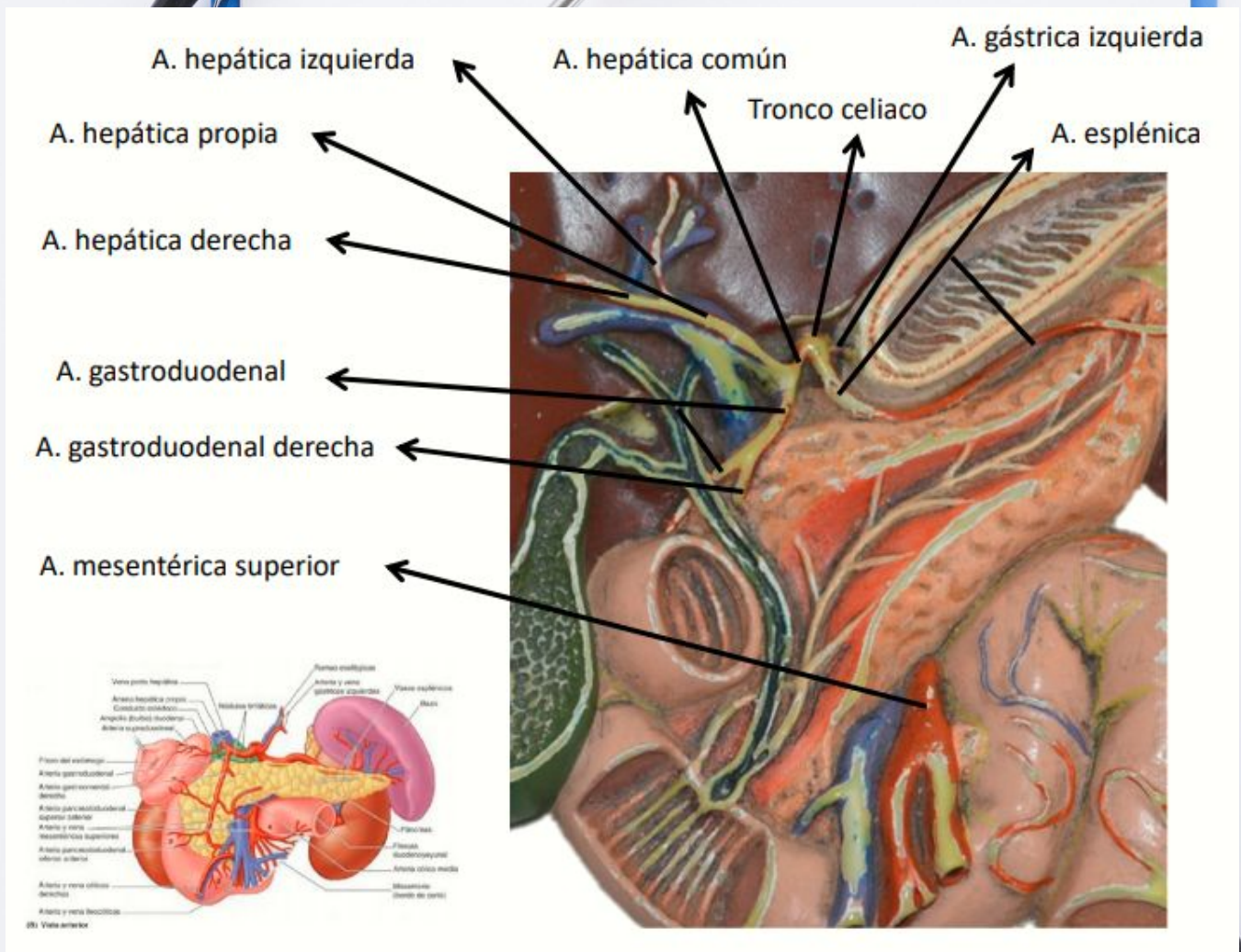




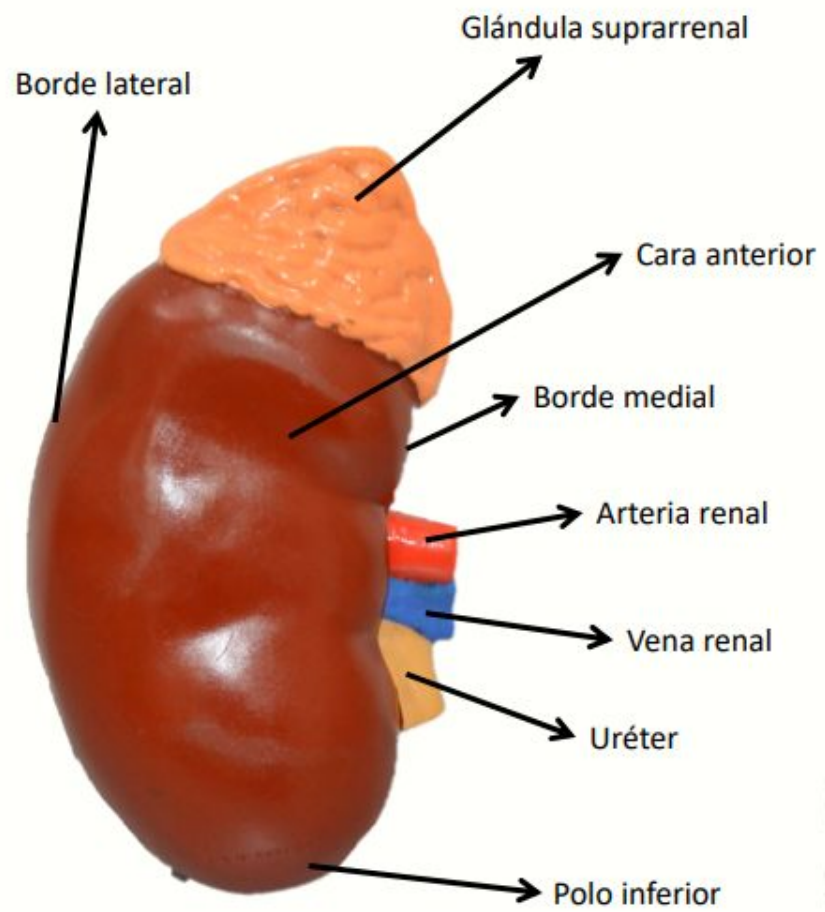
Vista anterior del duodeno, vista de la vesícula biliar y el hígado Moore KL, Dalley AF, Agur A MR; Gutiérrez A, Traductor. 7a Ed. Barcelona: Wolters kluwer Health; 2013. p. 275



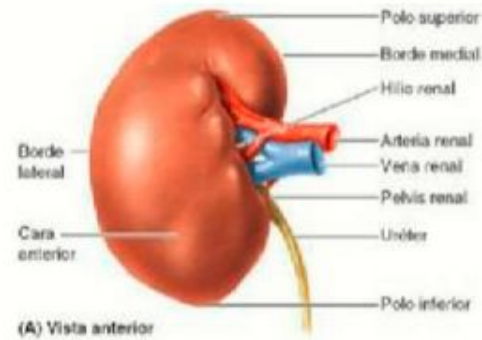
...sta anterior duodeno, páncreas y bazo . Moore KL, Dalley AF, Agur A MR; Gutiérrez A, Traductor. 7a Ed. Barcelona: Wolters Kluwer Health; 2013. pg. 240



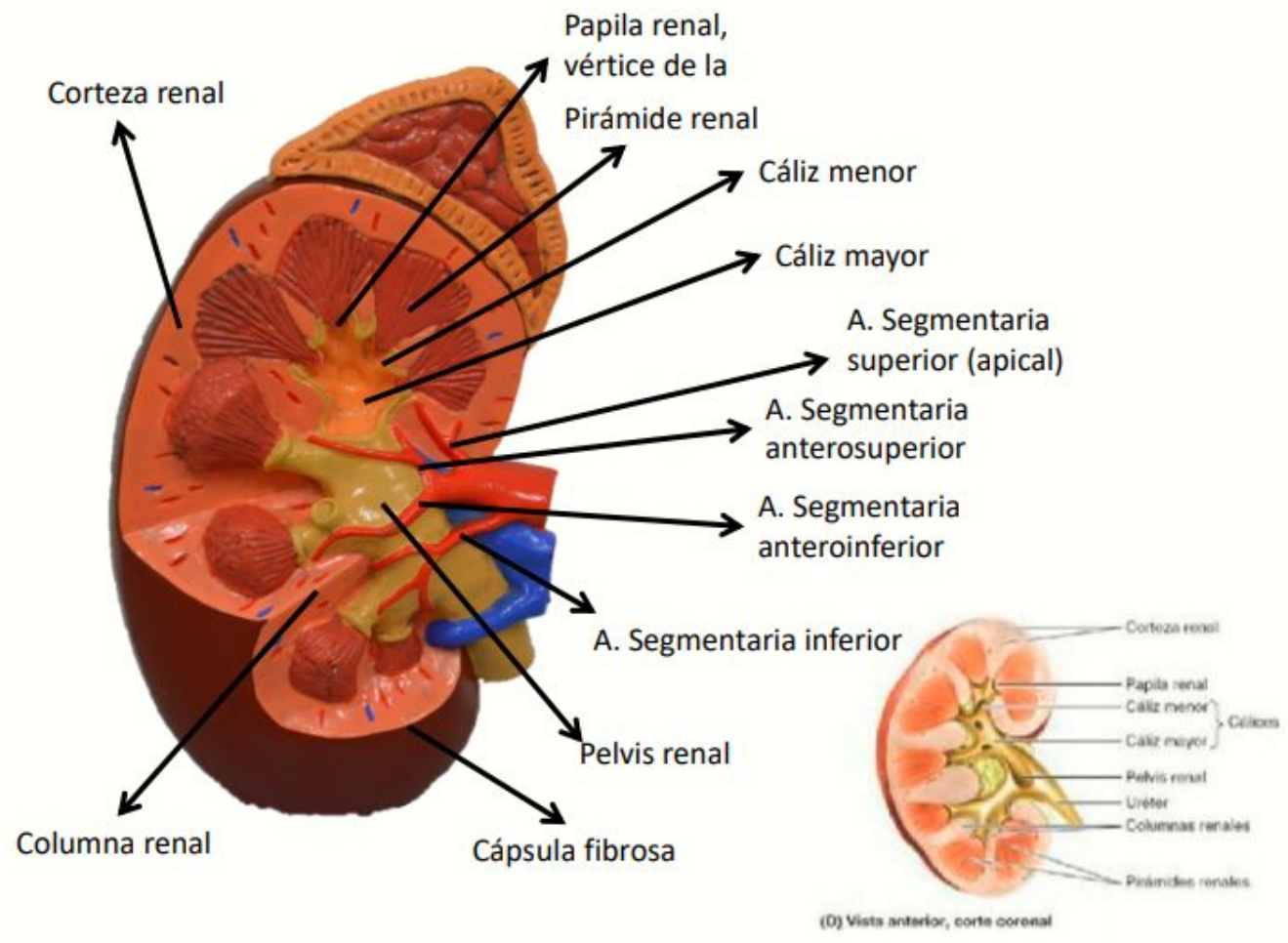
...sta anterior duodeno, páncreas y bazo . Moore KL, Dalley AF, Agur A MR; Gutiérrez A, Traductor. 7a Ed. Barcelona: Wolters Kluwer Health; 2013. pg. 240



(La vena renal siempre va anterior a la arteria, este modelo presenta un error, se sabe que es izquierdo por su borde medial, el cual es dentado anteriormente)



(A) Vista anterior

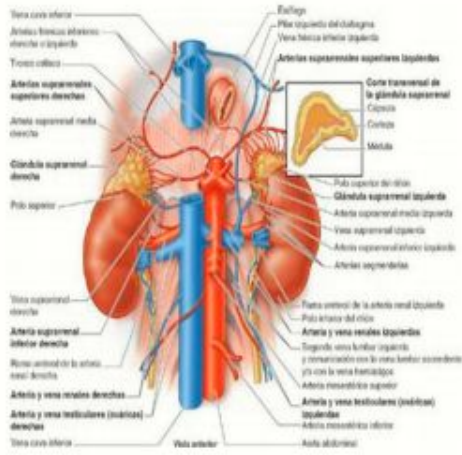
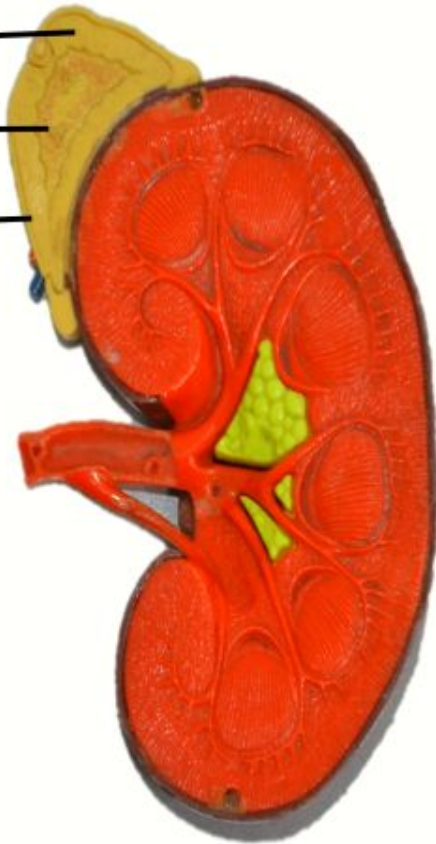


Aspecto externo vista anterior corte coronal riñón . Moore KL, Dalley AF, Agur A MR; Gutiérrez A, Traductor. 7a Ed. Barcelona: Wolters kluwer Health; 2013. pg. 293

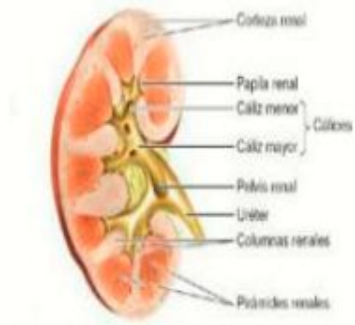Corteza de la glándula suprarrenal ←

Médula de la glándula suprarrenal ←

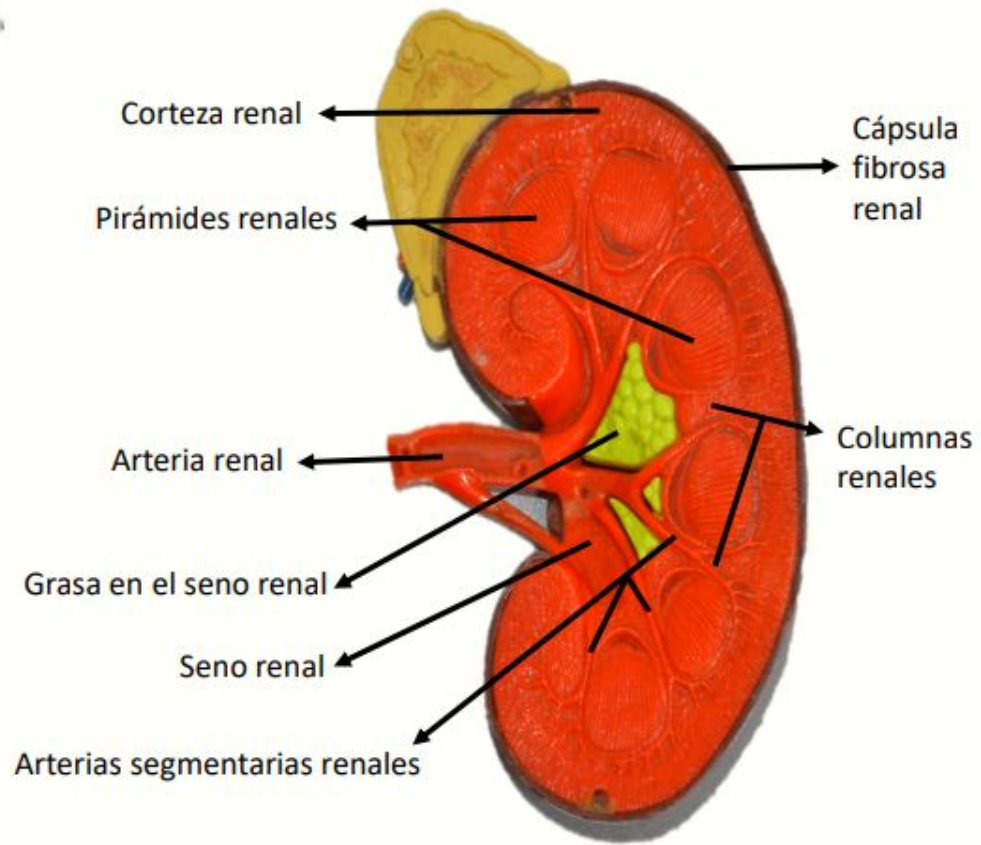
Cápsula de la glándula suprarrenal ←



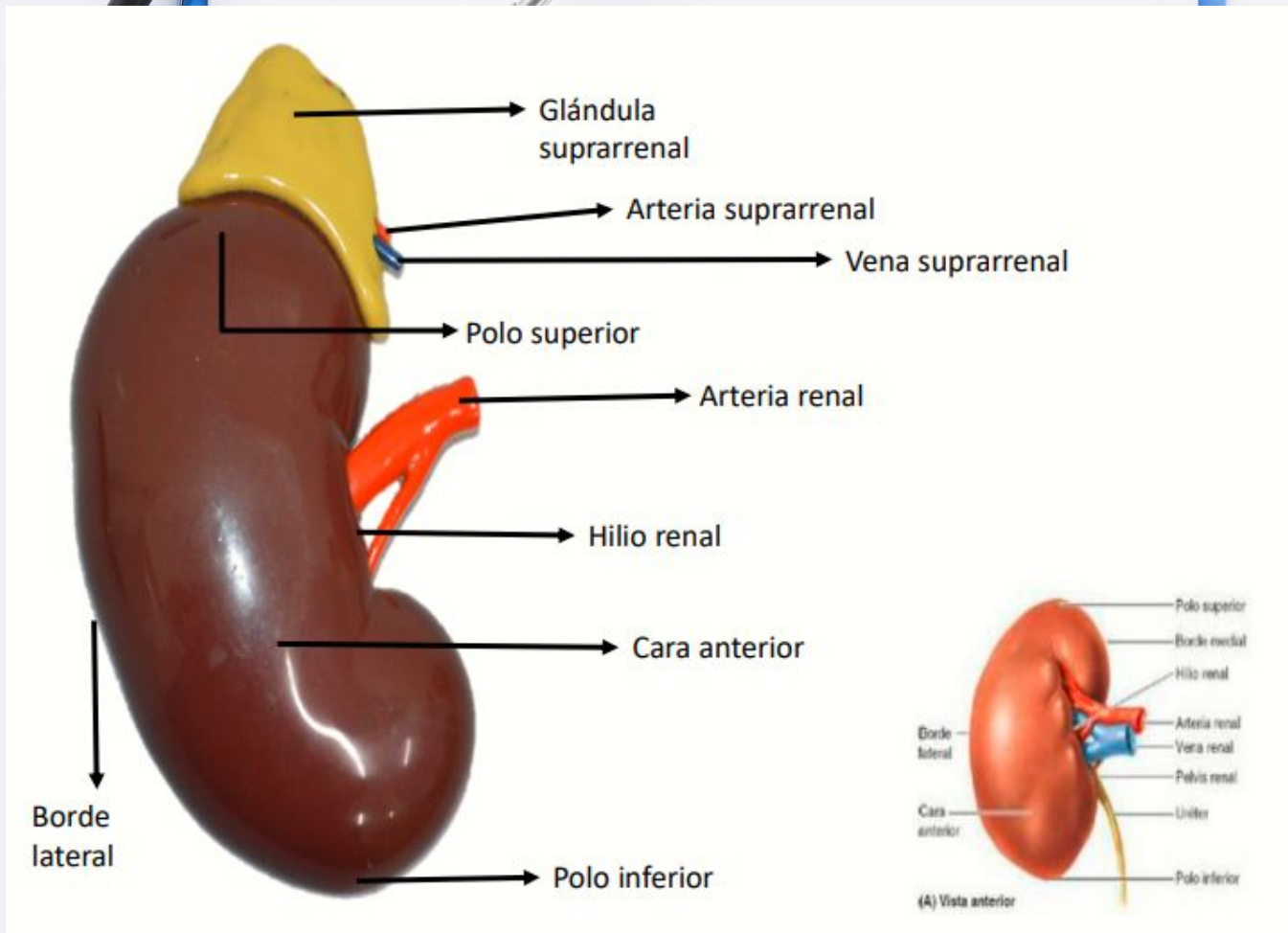
vascularización de las glándulas suprarrenales , los riñones y la porción superior de los riñones . Moore KL, Dalley AF, Agur A MR; Gutiérrez A, Traductor. Ed. Barcelona: Wolters kluwer Health; 2013. pg. 295



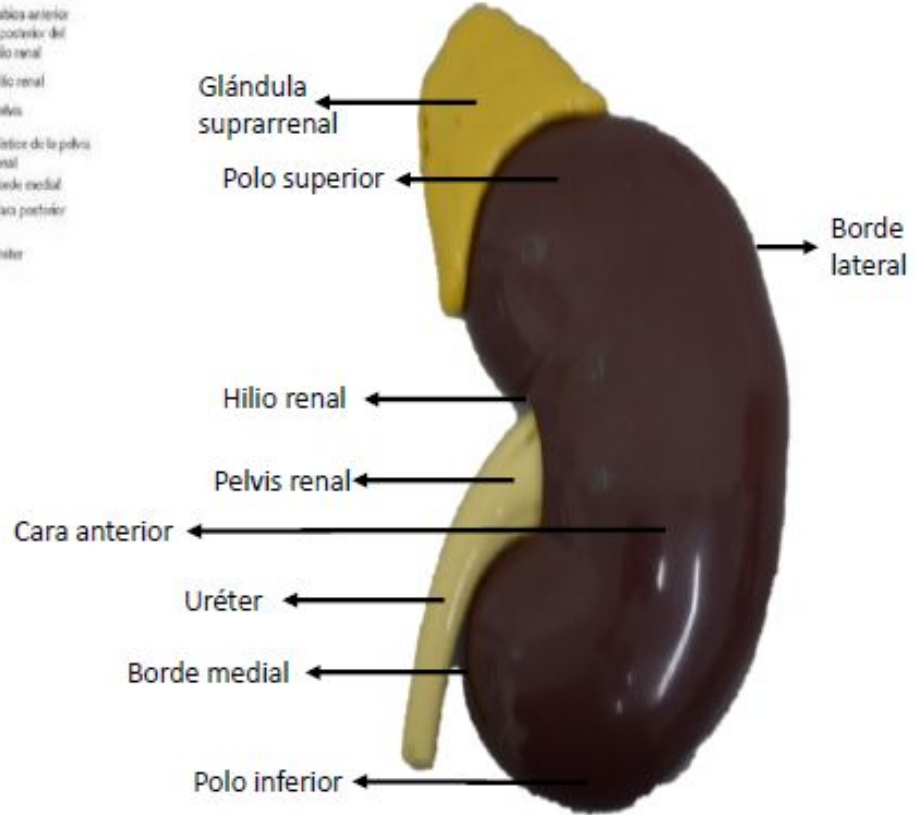
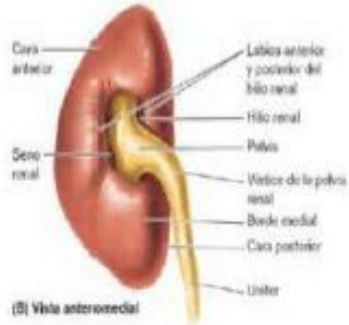
(D) Vista anterior, corte coronal



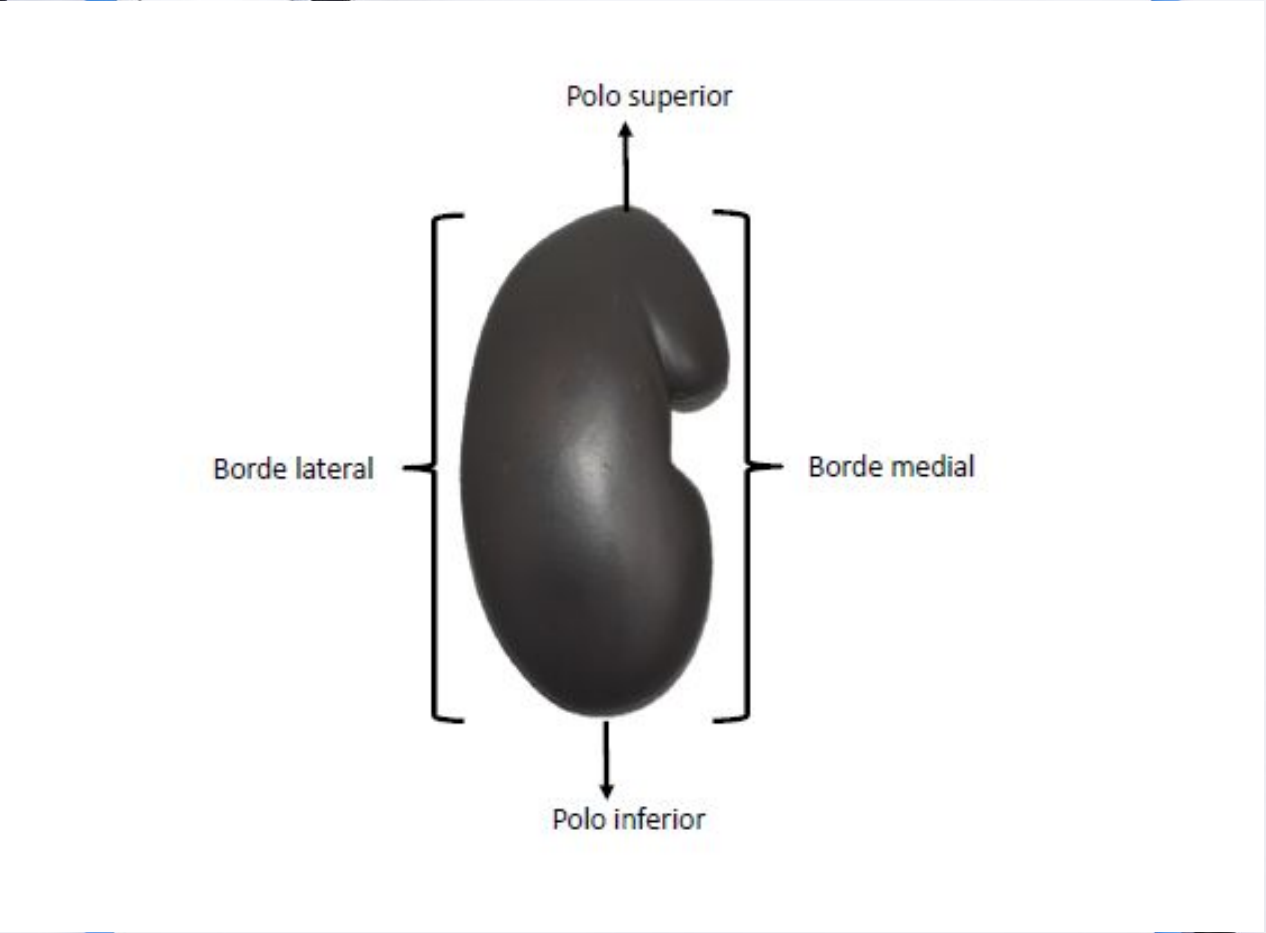
Aspecto externo vista anterior corte coronal riñón . Moore KL, Dalley AF, Agur A MR; Gutiérrez A, Traductor. 7a Ed. Barcelona: Wolters kluwer Health; 2013. pg. 293

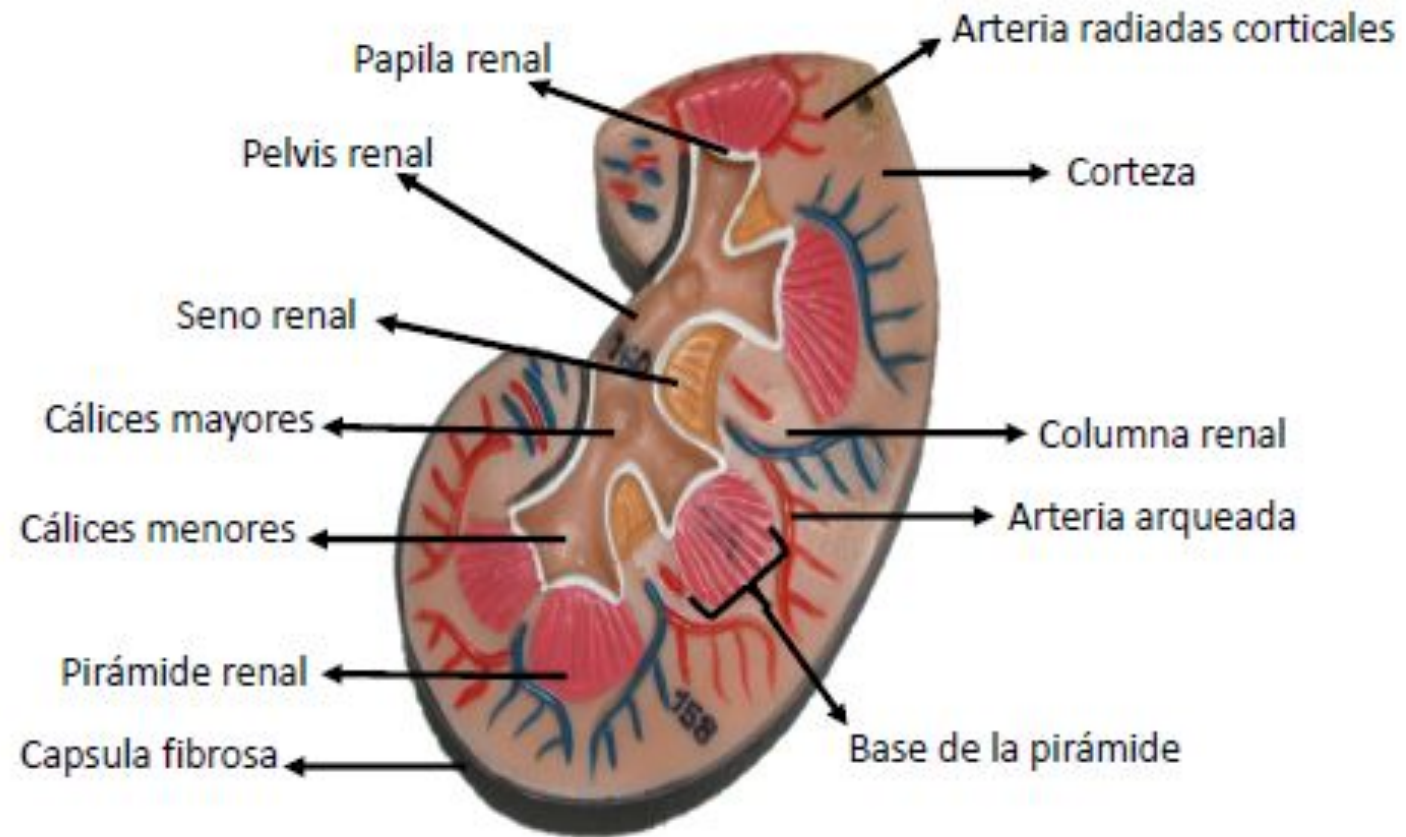


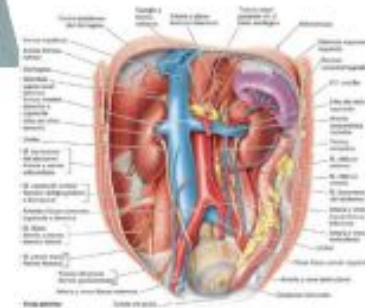
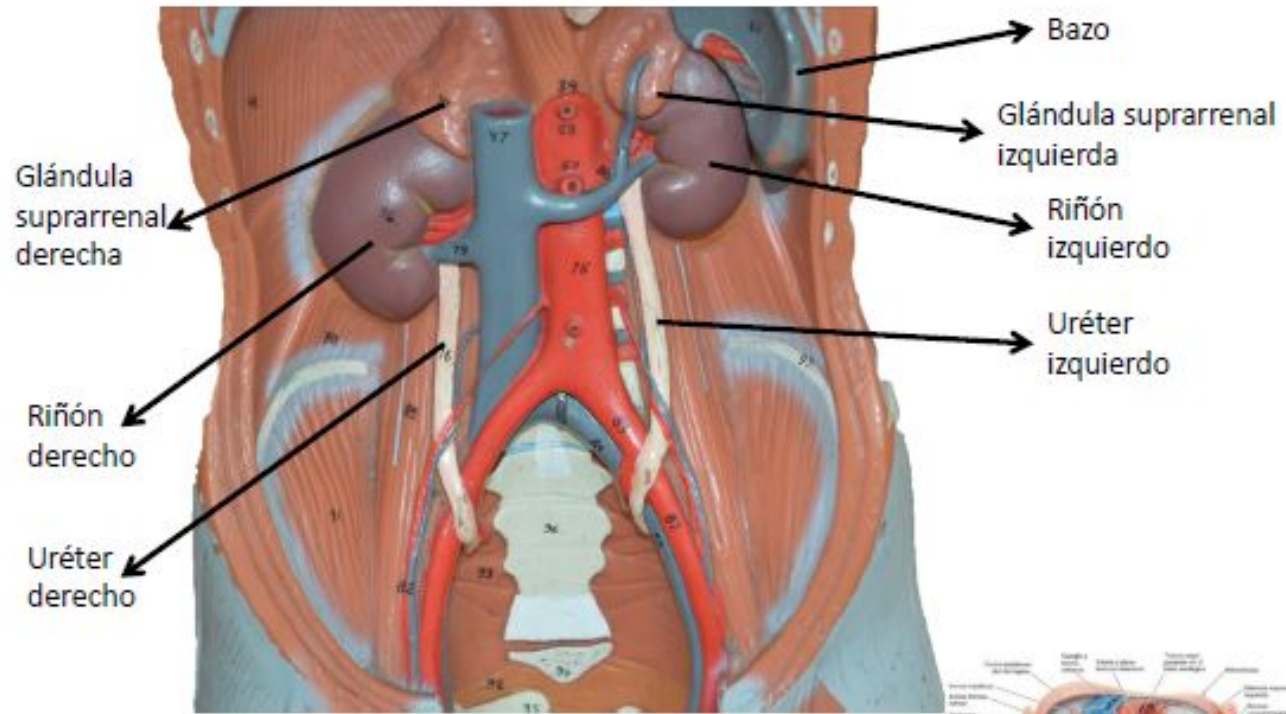
Aspecto externo vista anterior riñón . Moore KL, Dalley AF, Agur A MR; Gutiérrez A, Traductor. 7a Ed. Barcelona: Wolters kluwer Health; 2013. pg. 293



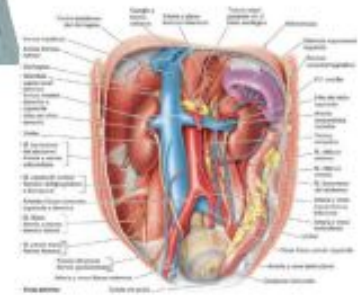
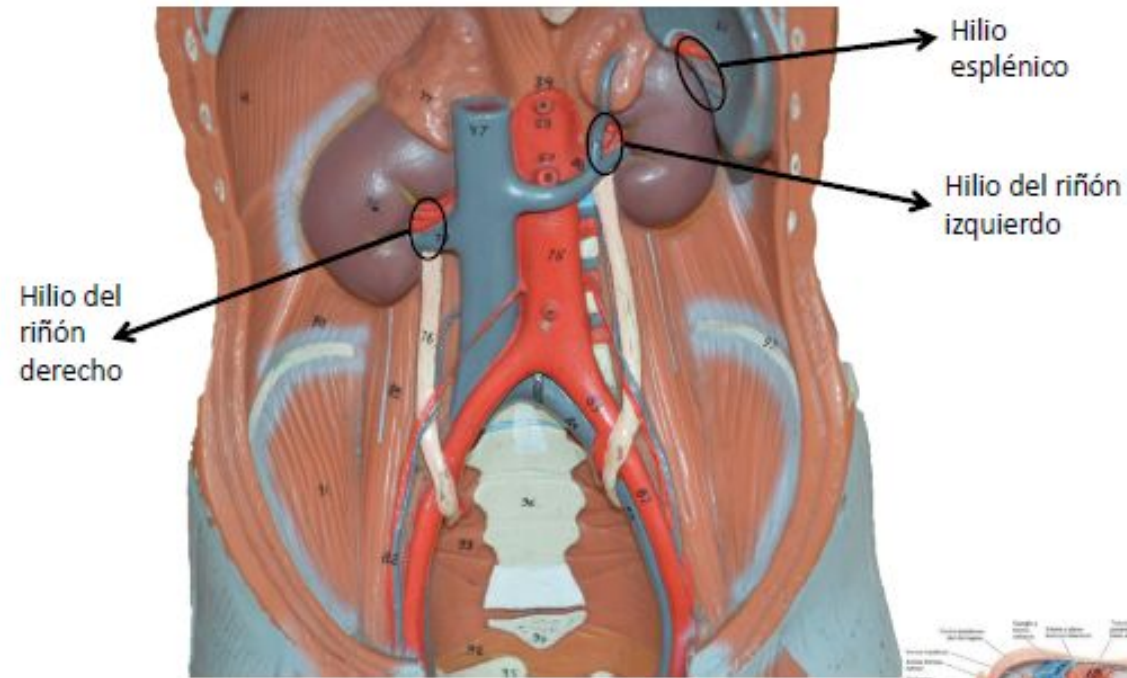
Aspecto interno y externo de los riñones vista anteromedial . Moore KL, Dalley AF, Agur A MR; Gutiérrez A, Traductor. 7a Ed. Barcelona: Wolters kluwer Health; 2013. 293



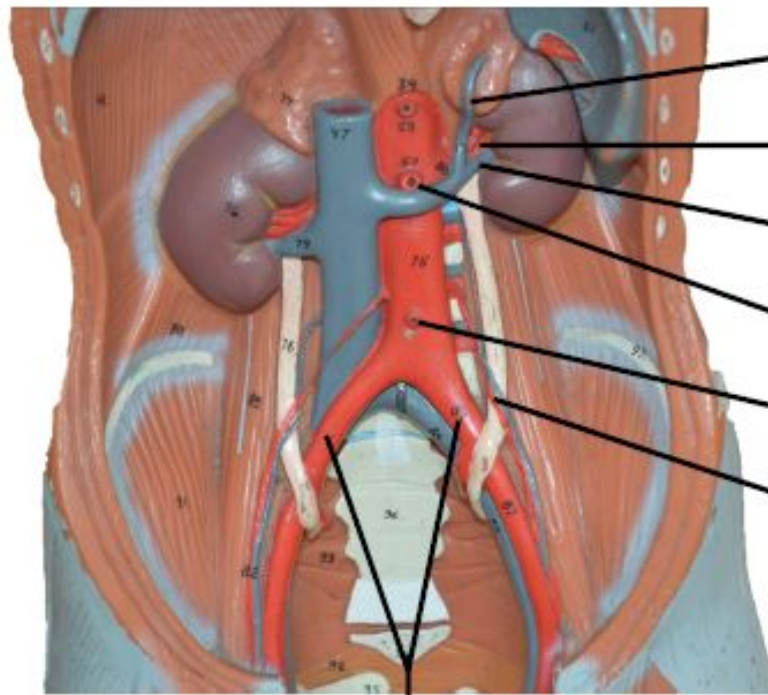




red posterior del abdomen , se observan grandes vasos , los riñones y glándulas suprarrenales . Moore KL, Dalley AF, Agur A MR; Gutiérrez A, Traductor.
Ed. Barcelona: Wolters kluwer Health; 2013. pg. 290



red posterior del abdomen , se observan grandes vasos , los riñones y glándulas suprarrenales . Moore KL, Dalley AF, Agur A MR; Gutiérrez A, Traductor.
Ed. Barcelona: Wolters kluwer Health; 2013. pg. 290



Vena suprarrenal izquierda

Arteria renal izquierda

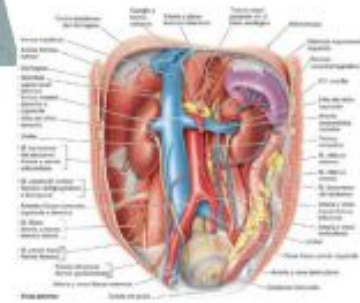
Vena renal izquierda

Origen de la AMS

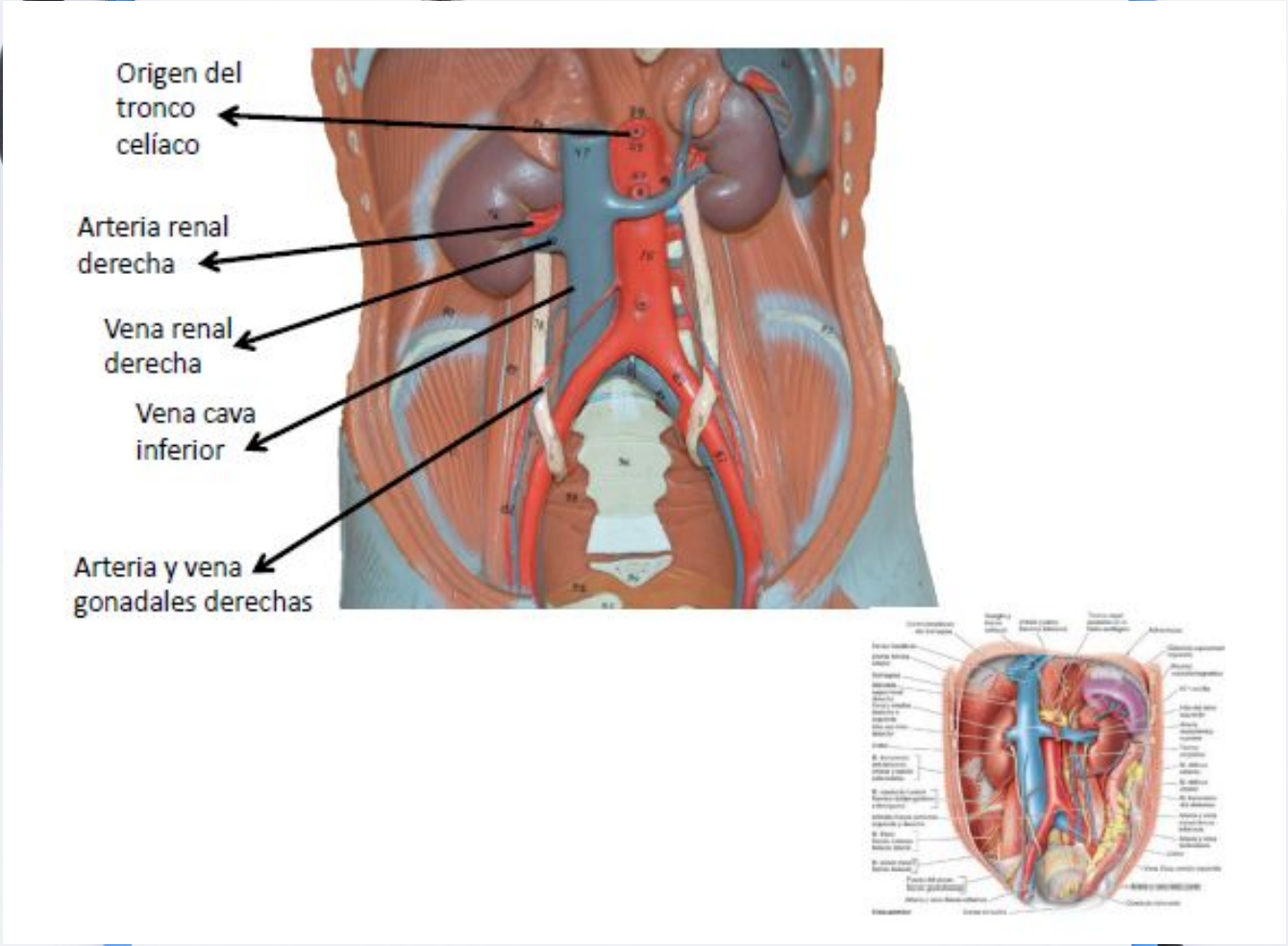
Origen de la AMI

Arteria y vena gonadales izquierdas

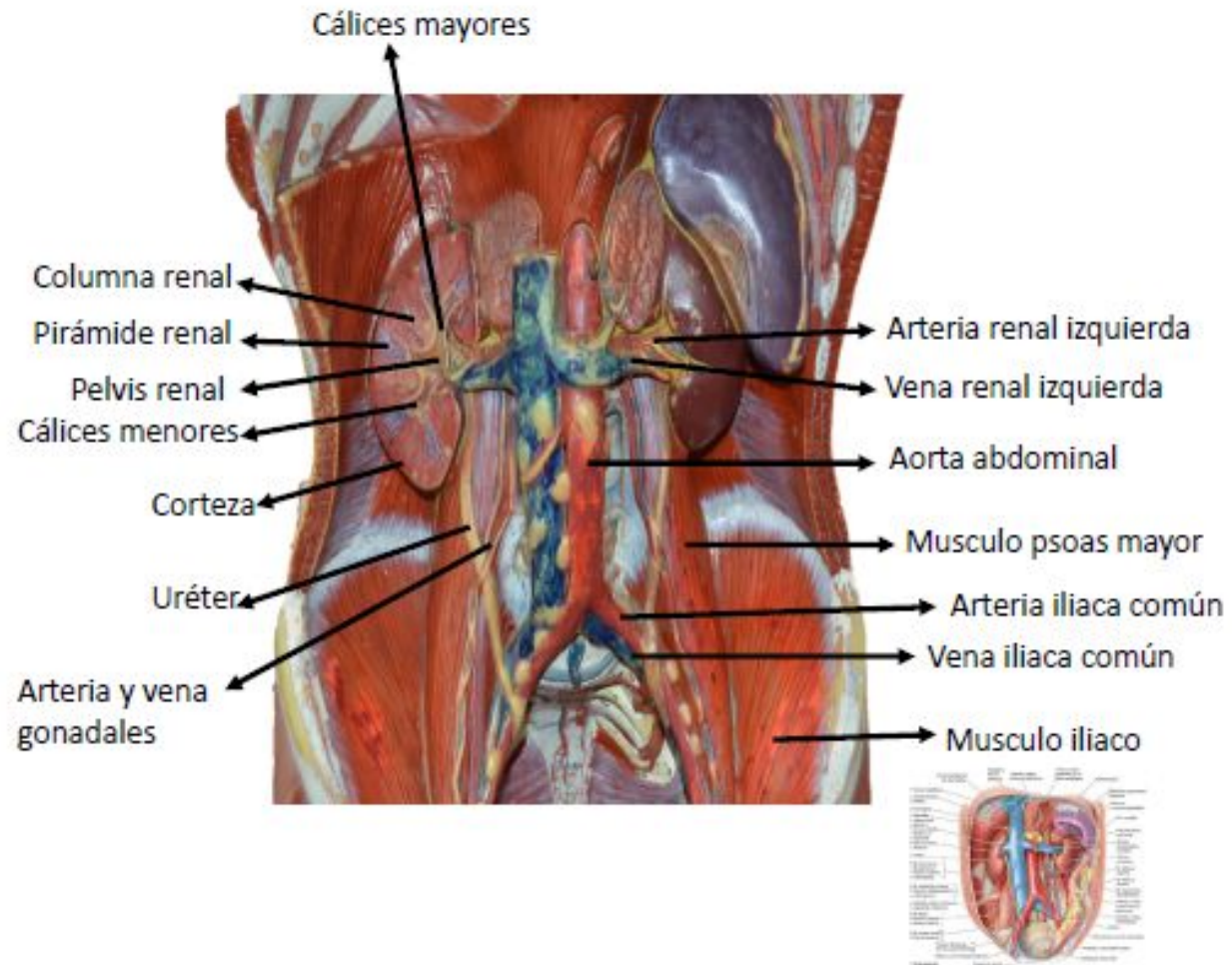
Arterias ilíacas comunes derecha e izquierda



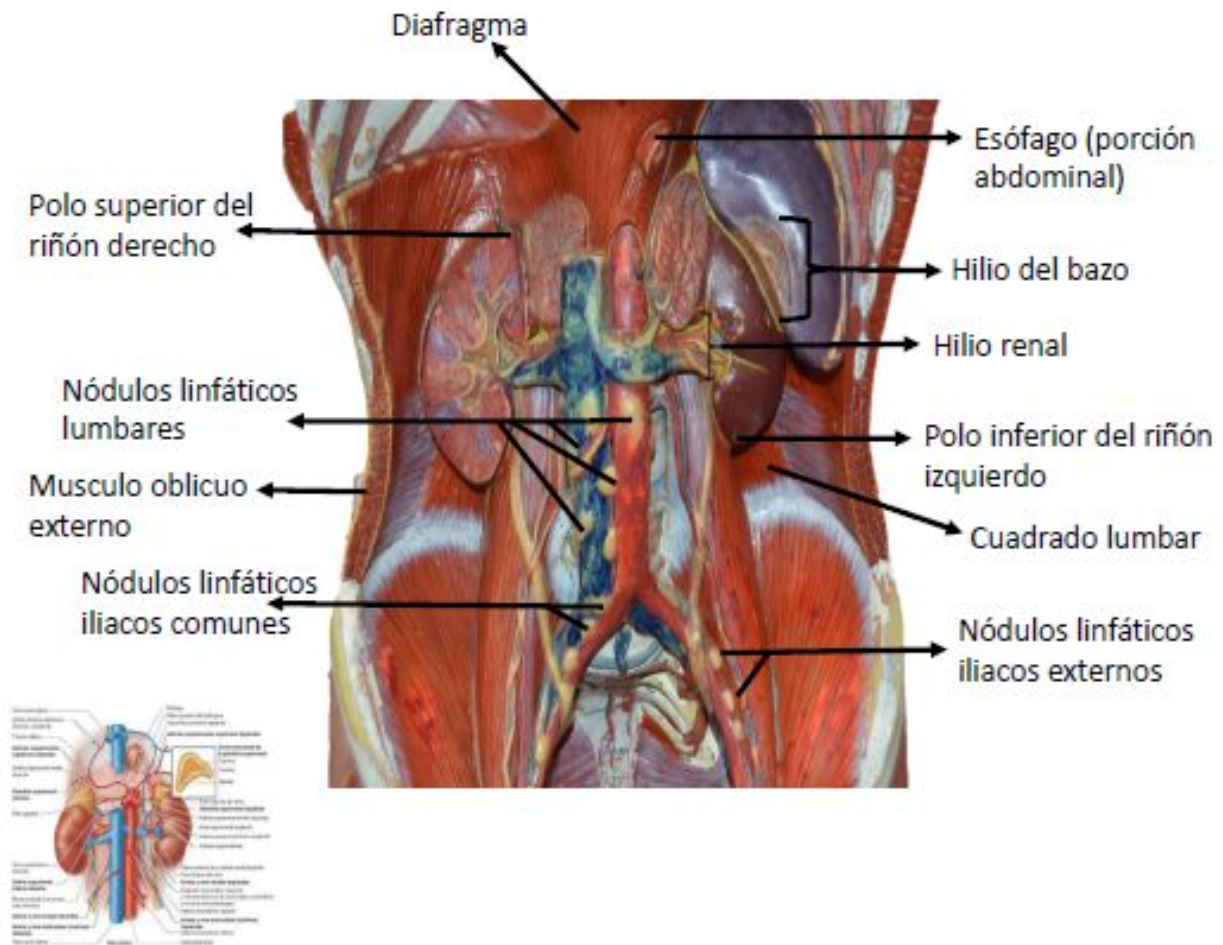
red posterior del abdomen , se observan grandes vasos , los riñones y glándulas suprarrenales . Moore KL, Dalley AF, Agur A MR; Gutiérrez A, Traductor. Ed. Barcelona: Wolters kluwer Health; 2013. pg. 290



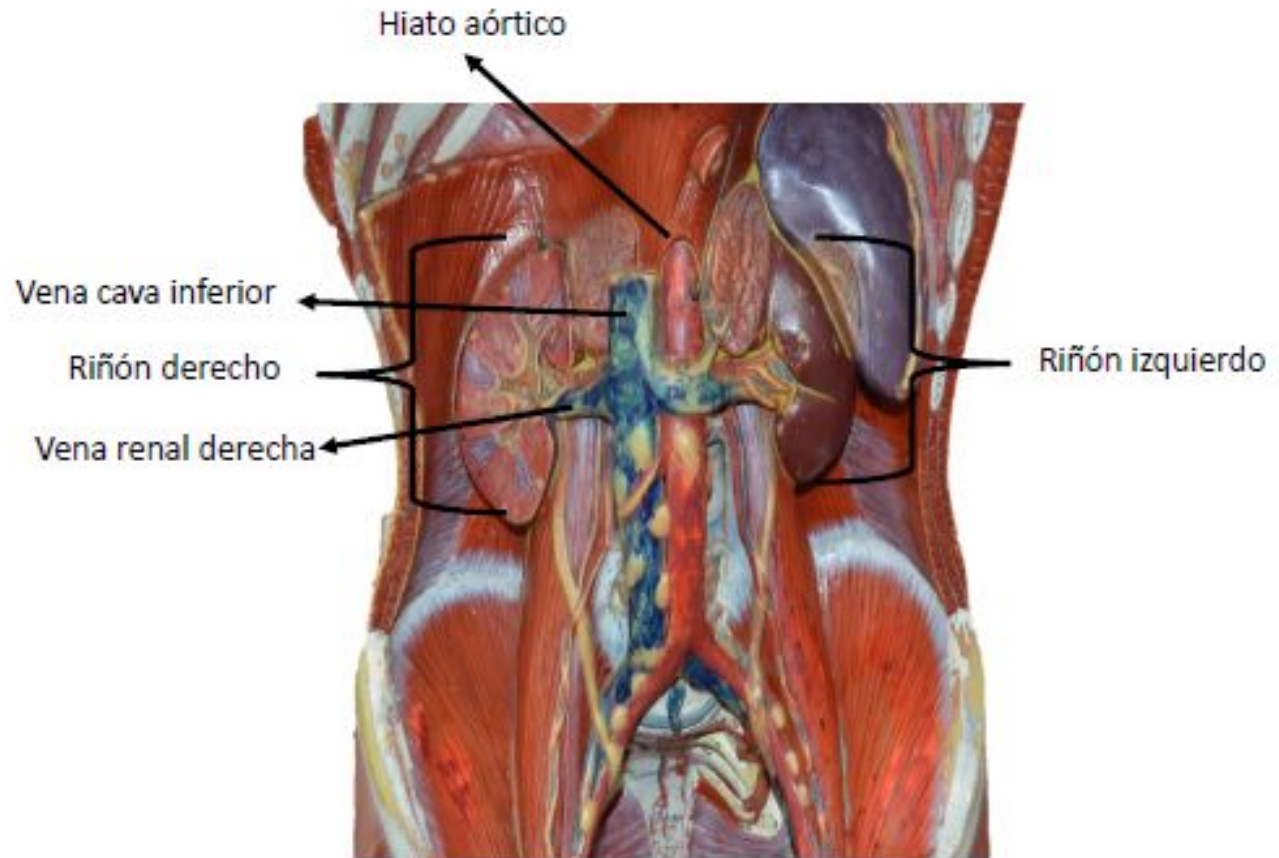
...red posterior del abdomen , se observan grandes vasos , los riñones y glándulas suprarrenales . Moore KL, Dalley AF, Agur A MR; Gutiérrez A, Traductor. Ed. Barcelona: Wolters kluwer Health; 2013. pg. 290

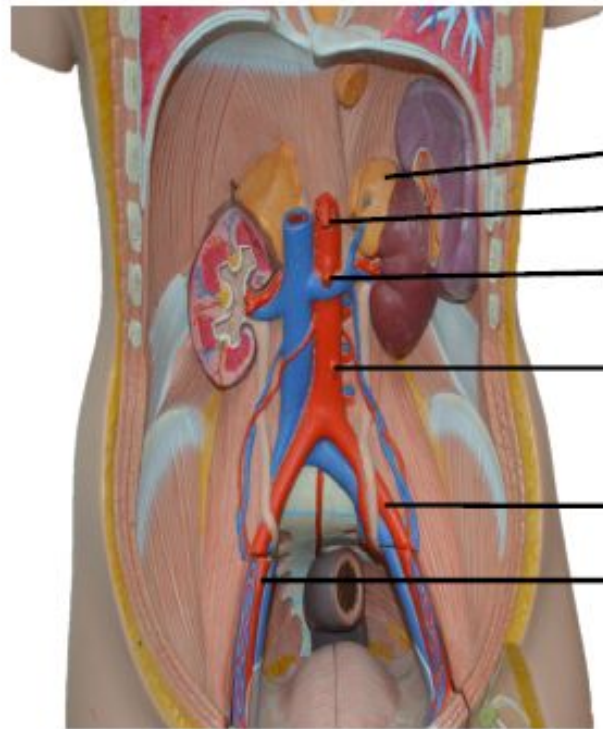


pared posterior del abdomen , se observan grandes vasos , los riñones y glándulas suprarrenales . Moore KL, Dalley AF, Agur A MR; Gutiérrez A, Traductor. Ed. Barcelona: Wolters kluwer Health; 2013. pg. 290



vascularización de las glándulas suprarrenales , los riñones y porción superior de los uréteres . Moore KL, Dalley AF, Agur A MR; Gutiérrez A, Traductor. Ed. Barcelona: Wolters kluwer Health; 2013. pg. 295





Glándula suprarrenal

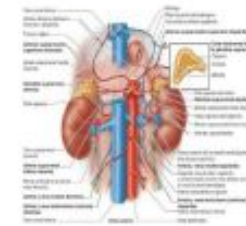
Tronco celíaco

Arteria mesentérica superior

Arteria mesentérica inferior

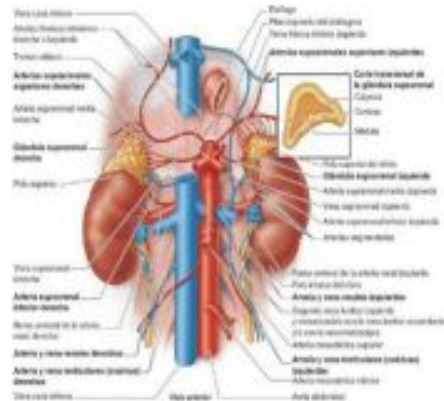
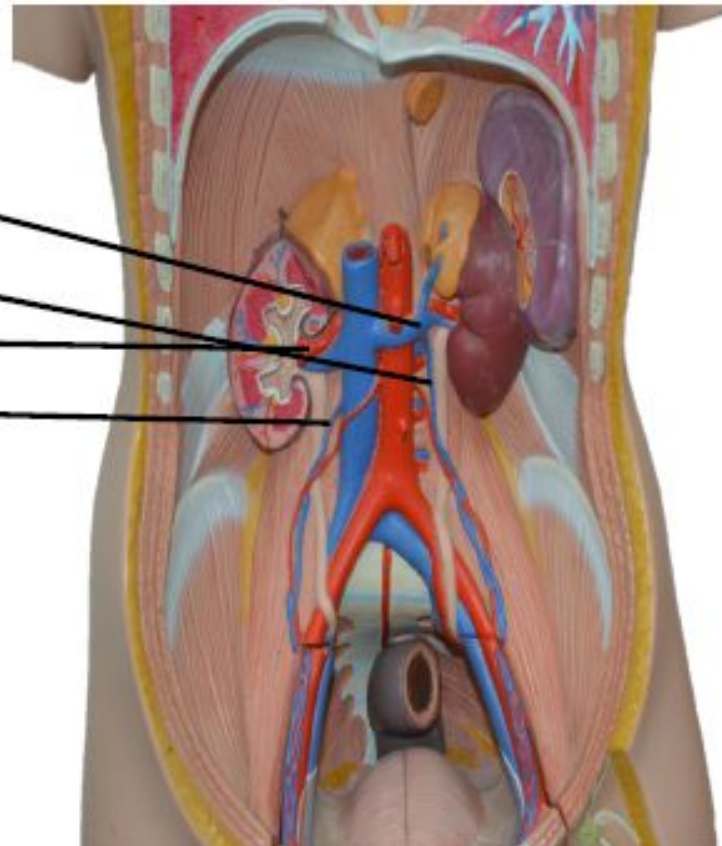
Arteria iliaca externa

Arteria iliaca interna

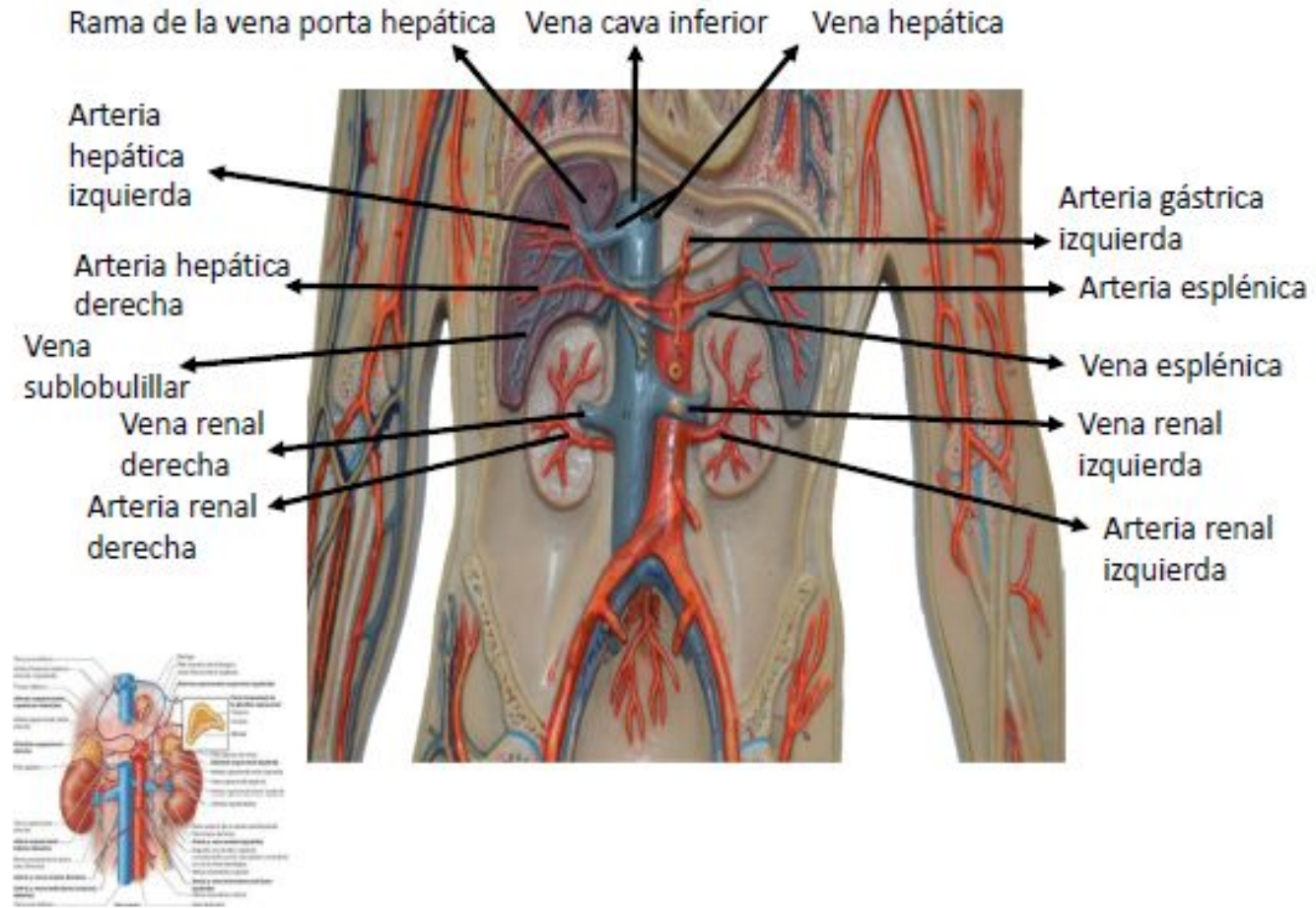


vascularización de las glándulas suprarrenales , los riñones y porción superior de los uréteres . Moore KL, Dalley AF, Agur A MR; Gutiérrez A, Traductor. Ed. Barcelona: Wolters kluwer Health; 2013. pg. 295

Vena renal izquierda ←
 Vena gonadal izquierda ←
 Arteria renal derecha ←
 Vena gonadal derecha ←



vascularización de las glándulas suprarrenales , los riñones y porción superior de los uréteres . Moore KL, Dalley AF, Agur A MR; Gutiérrez A, Traductor.
 10a Ed. Barcelona: Wolters kluwer Health; 2013. pg. 295



vascularización de las glándulas suprarrenales , los riñones y porción superior de los uréteres . Moore KL, Dalley AF, Agur A MR; Gutiérrez A, Traductor. Ed. Barcelona: Wolters kluwer Health; 2013. pg. 295

Tronco celiaco

Arteria hepática propia

Arteria hepática común

Vena porta hepática

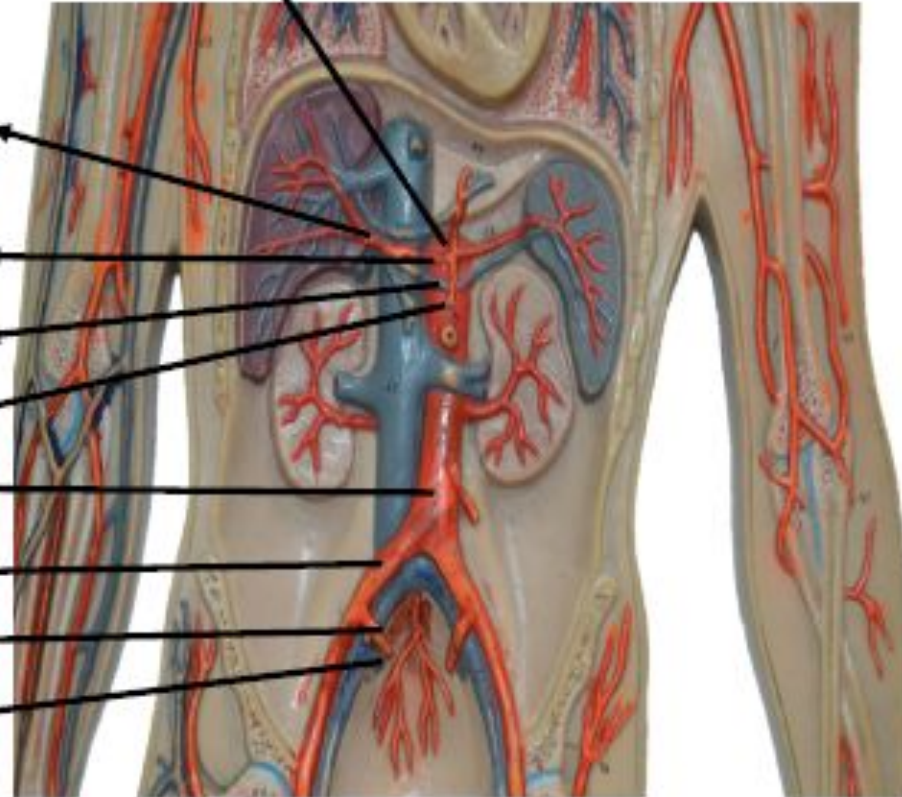
Arteria gastroduodenal

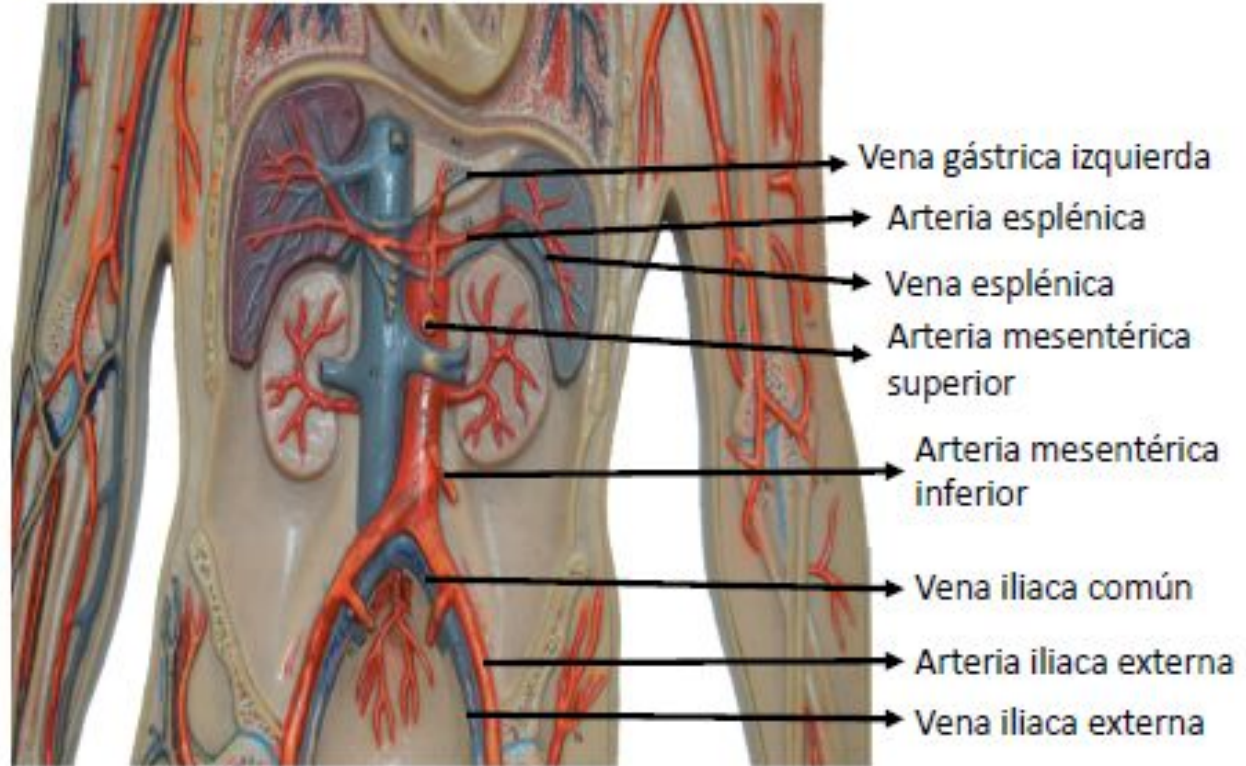
Aorta abdominal

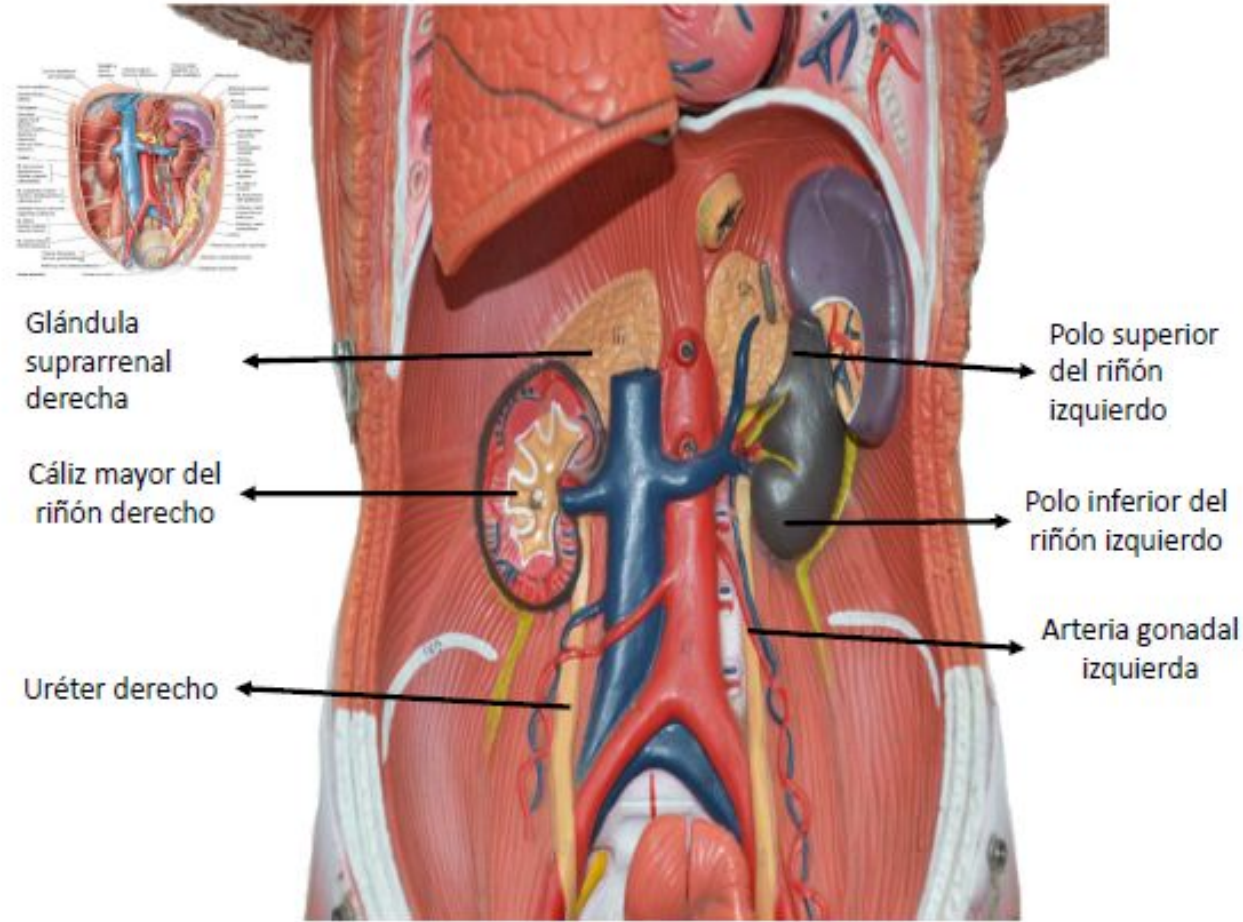
Arteria iliaca común

Arteria iliaca interna

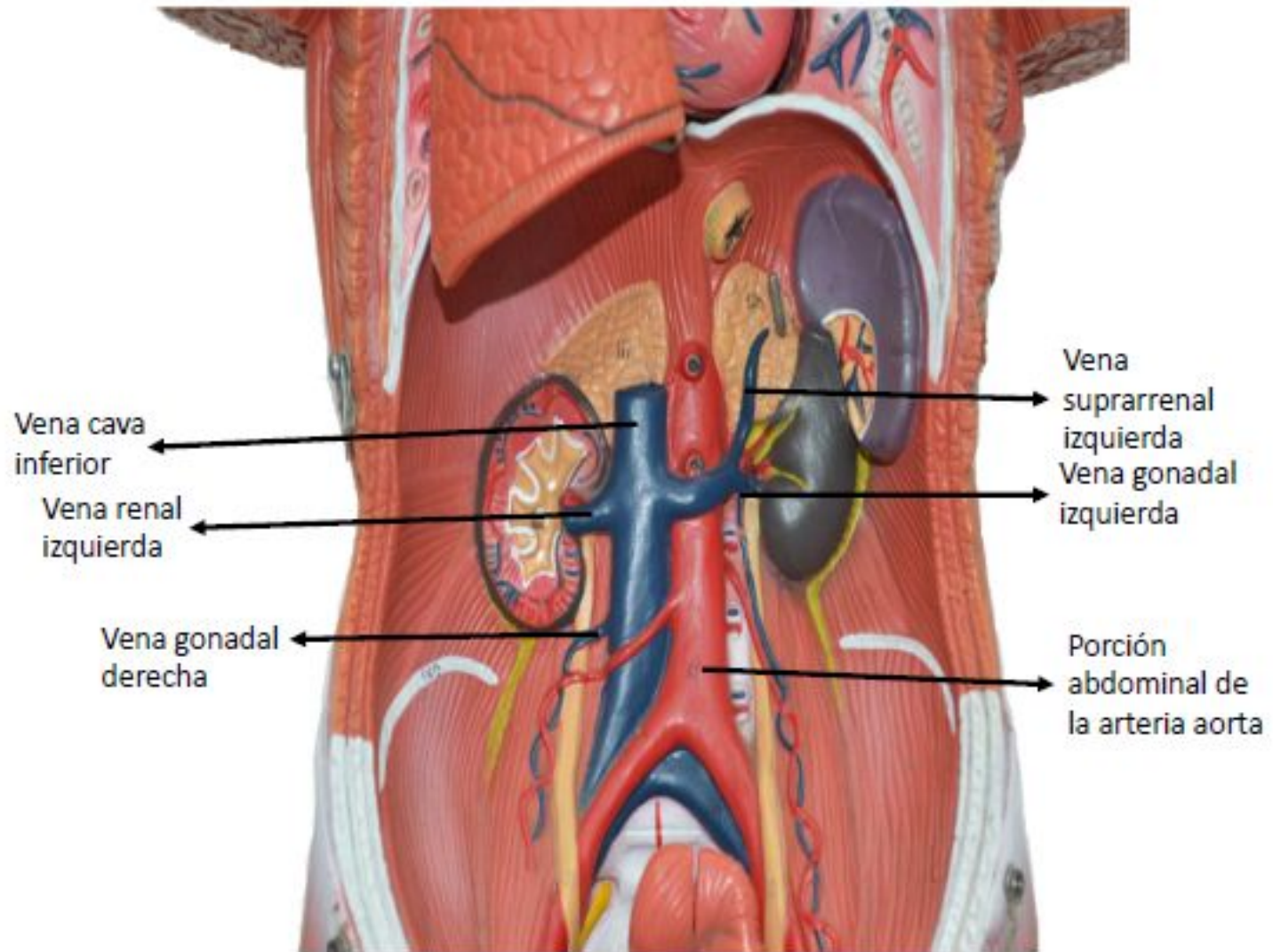
Vena iliaca interna

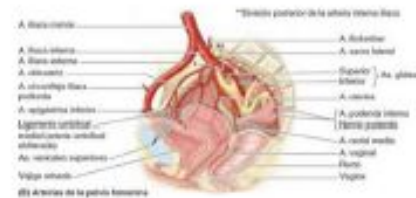
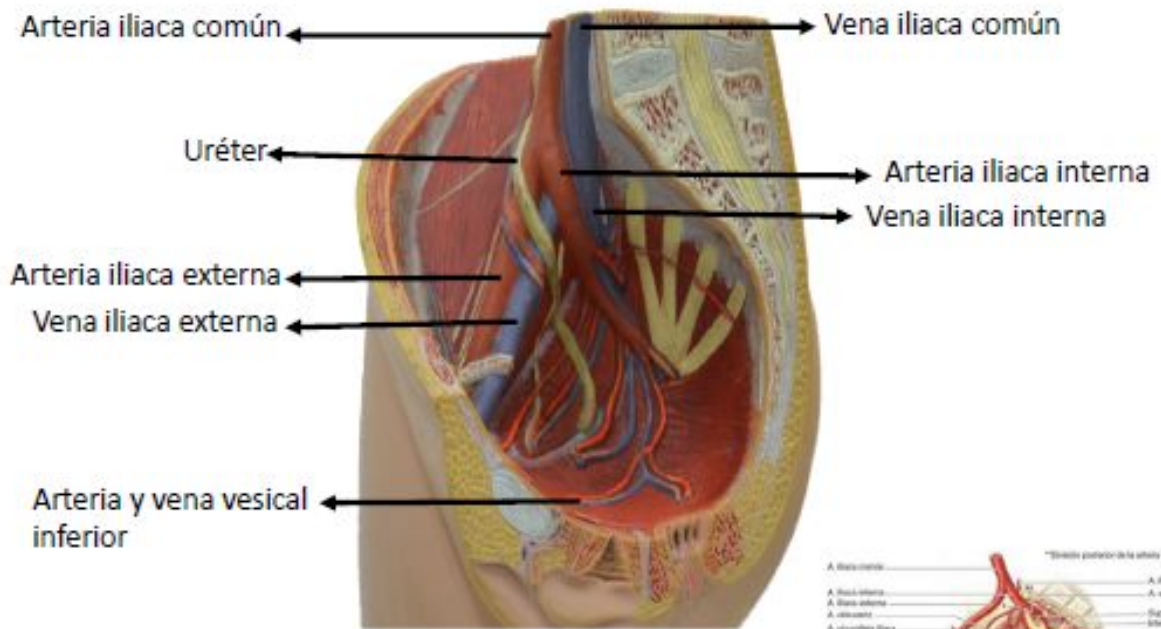


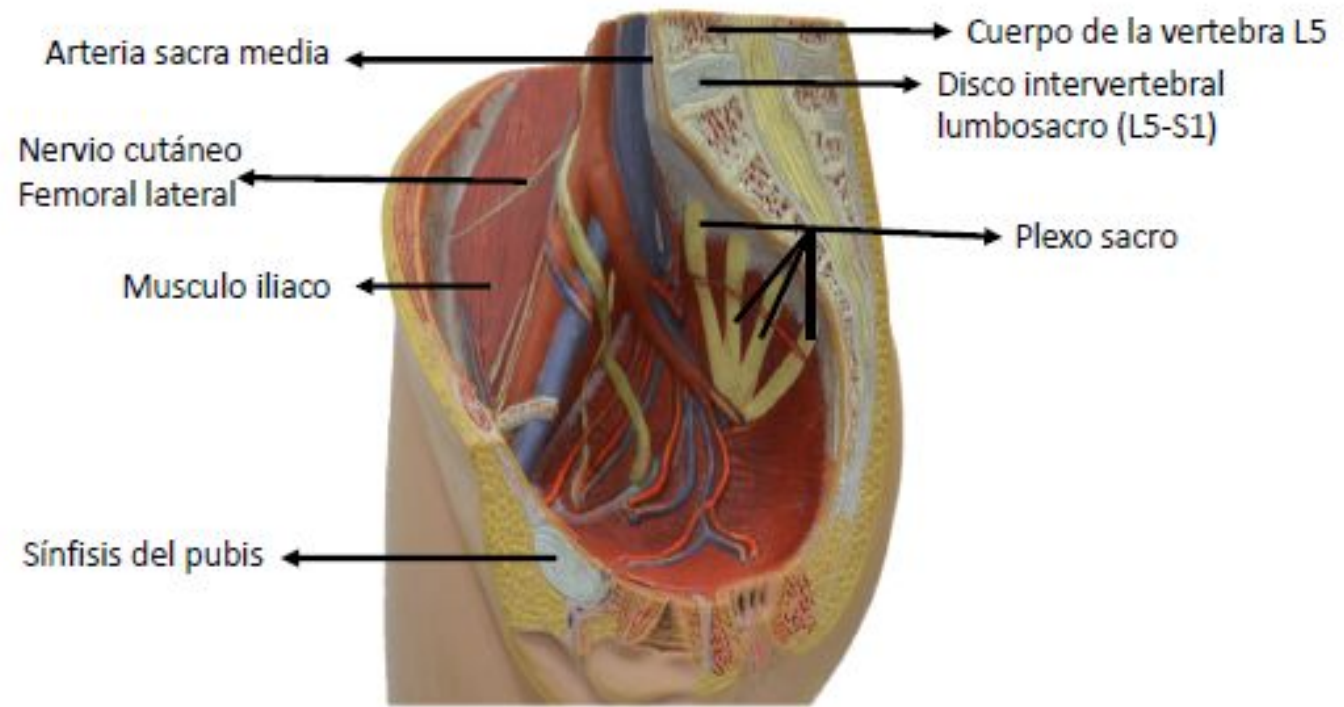


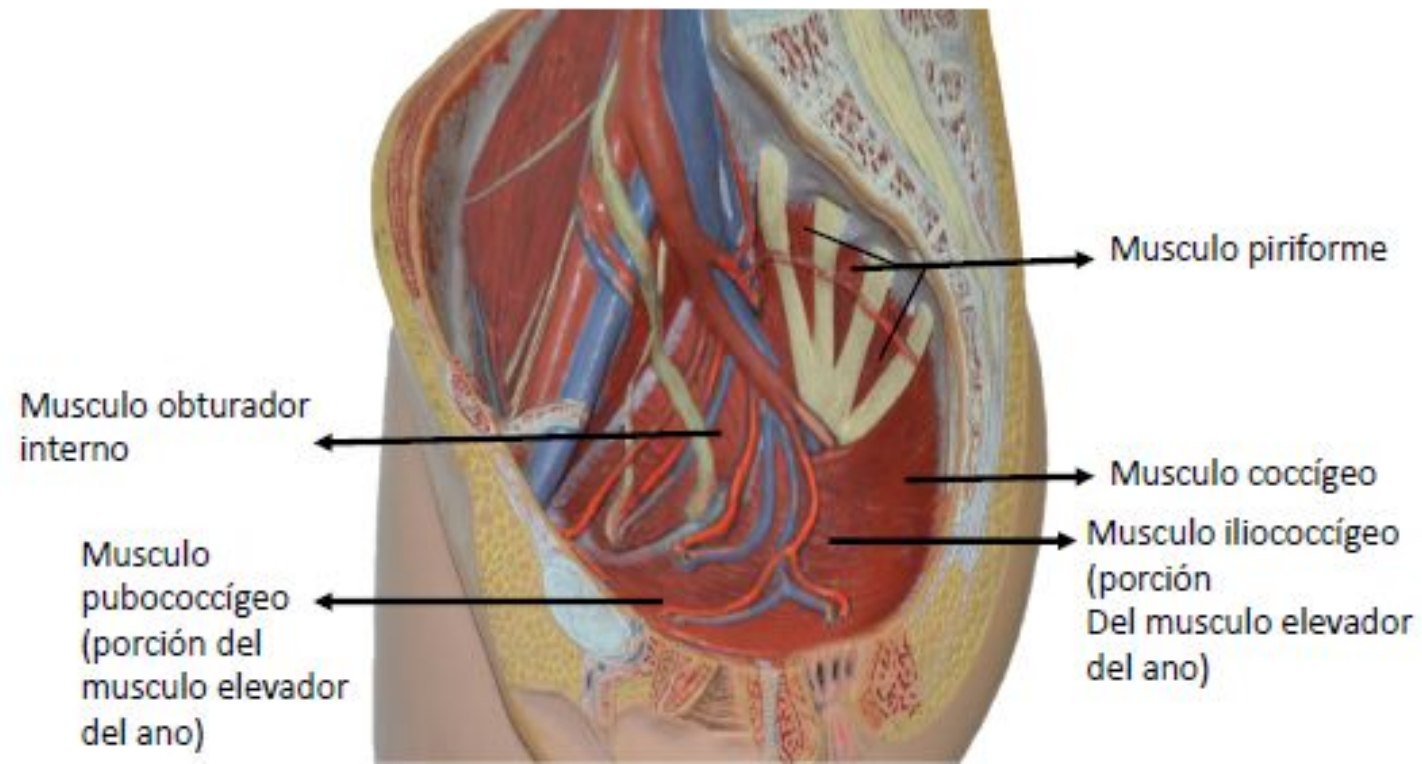


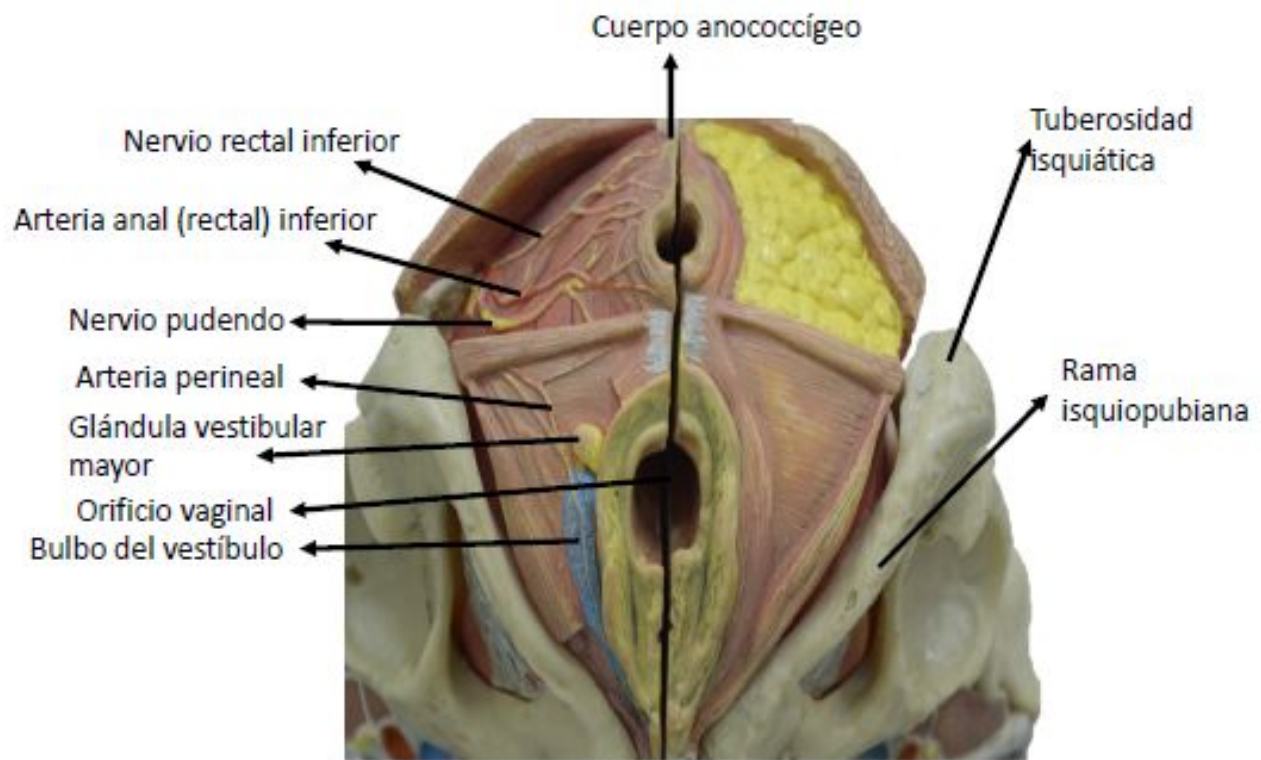
...red posterior del abdomen , se observan grandes vasos , los riñones y glándulas suprarrenales . Moore KL, Dalley AF, Agur A MR; Gutiérrez A, Traductor. Ed. Barcelona: Wolters kluwer Health; 2013. pg. 290

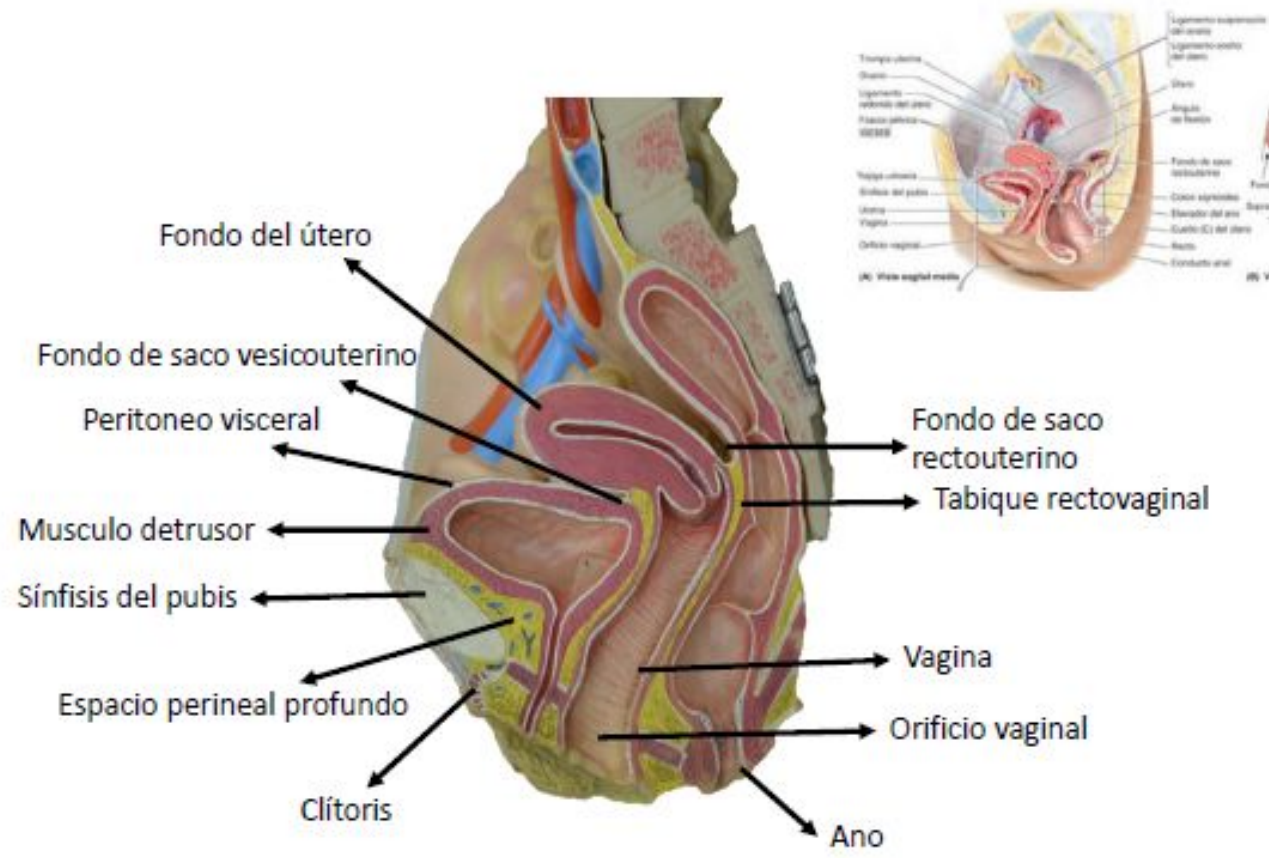




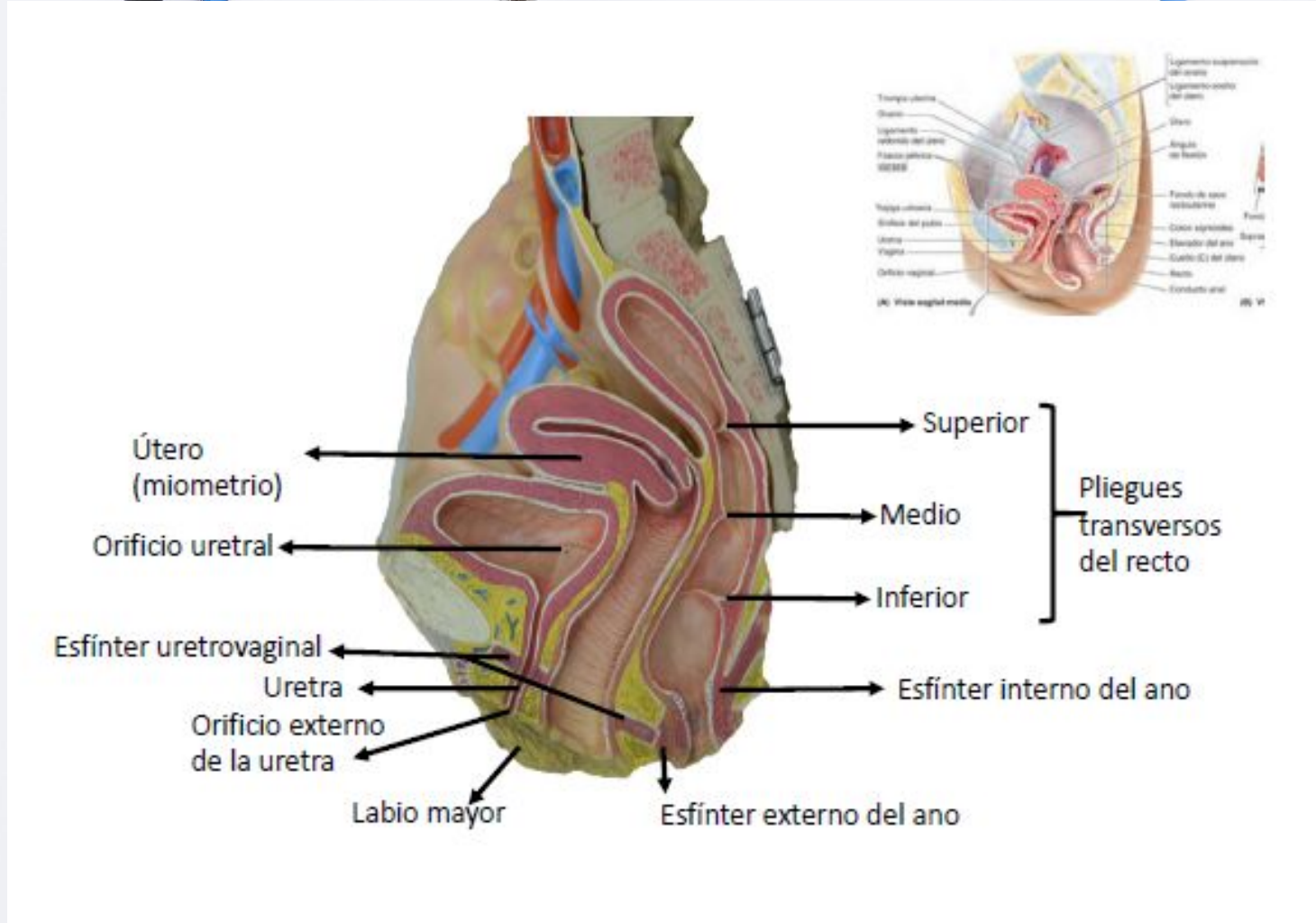




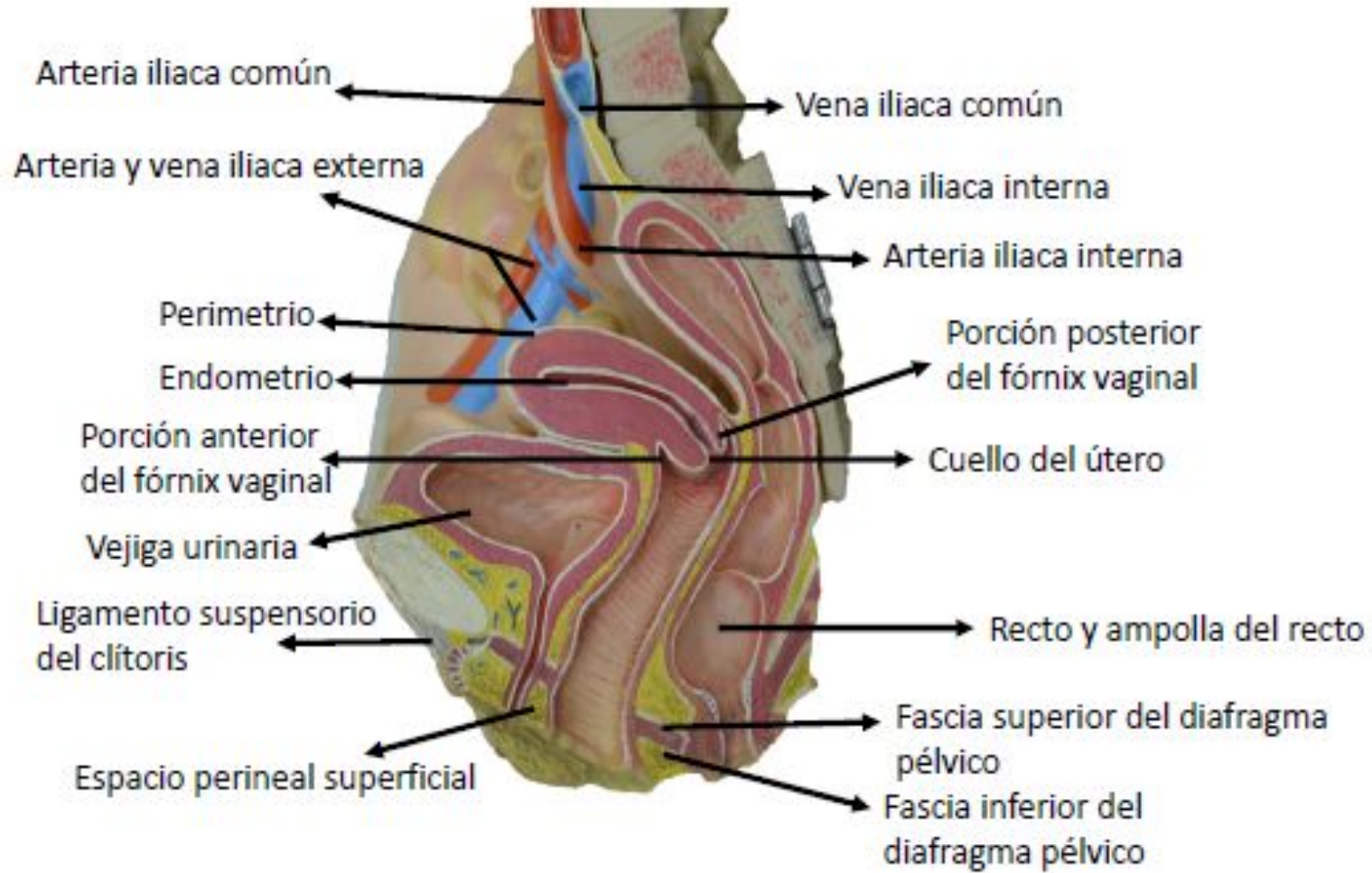


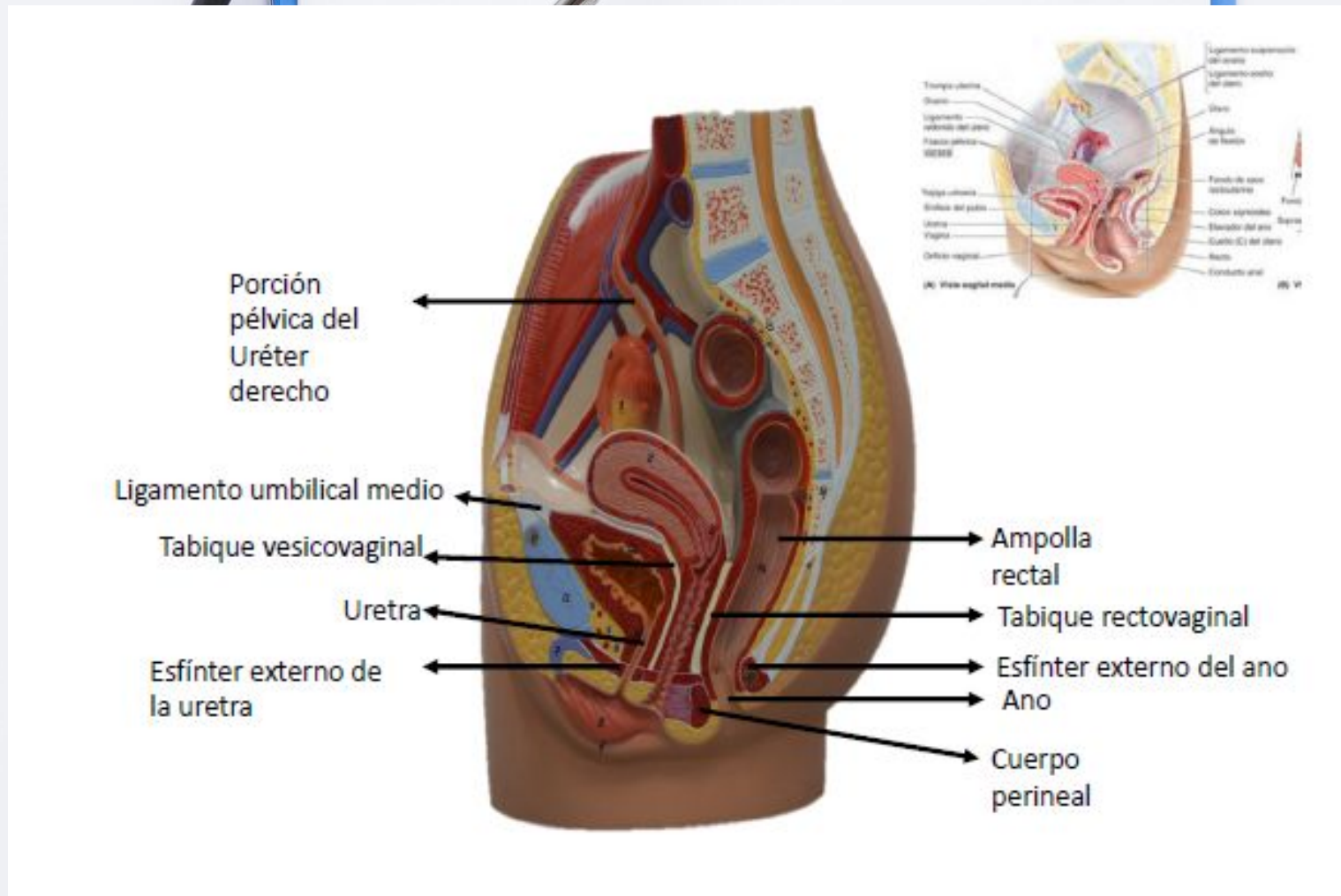


Útero y vagina vista sagital medial . Moore KL, Dalley AF, Agur A MR; Gutiérrez A, Traductor. 7a Ed. Barcelona: Wolters kluwer Health; 2013. pg. 354

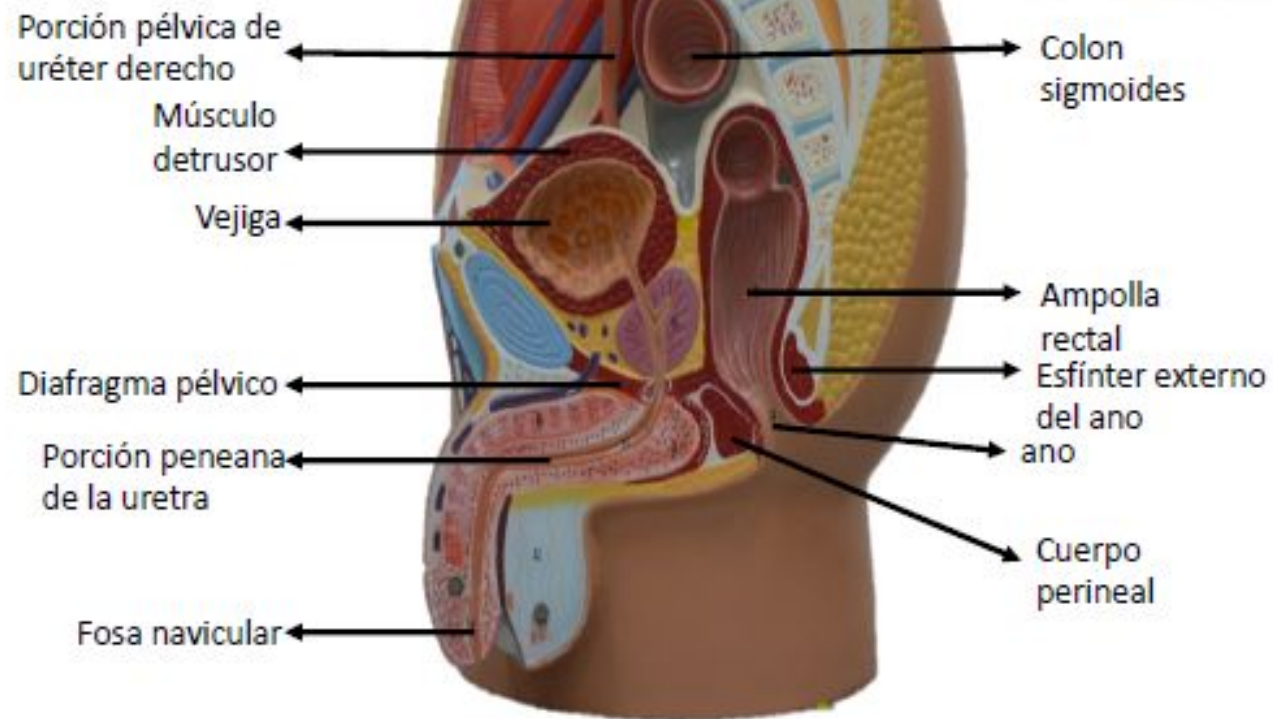


Útero y vagina vista sagital medial . Moore KL, Dalley AF, Agur A MR; Gutiérrez A, Traductor. 7a Ed. Barcelona: Wolters kluwer Health; 2013. pg. 354





tero y vagina vista sagital medial . Moore KL, Dalley AF, Agur A MR; Gutiérrez A, Traductor. 7a Ed. Barcelona: Wolters kluwer Health; 2013. pg. 354



cción sagital media de la pelvis masculina y el pene, disección progresiva del escroto y las cubiertas del testículo . Moore KL, Dalley AF, Agur A MR; Gutiérrez Traductor. 7a Ed. Barcelona: Wolters kluwer Health; 2013. pg. 376