

A black stethoscope is draped over the top and right sides of a white clipboard with a blue border. A magnifying glass is positioned at the bottom center of the clipboard. The background is white with abstract blue and orange shapes.

CATÁLOGO MODELOS ANATOMÍA II

MAMA - TIROIDES - GENITALES

Facultad de Ciencias de la Salud



**Biblioteca y
Centro de Recursos**



**UNIVERSIDAD DE
MANIZALES®**
Acreditación Institucional
de Alta Calidad
Resolución 4152 de 13 de mayo de 2014

PARTICIPANTES

- Ángela Morales
- Camila Suárez
- Camila Acosta
- Carlos López
- Fabián Ortega
- Felipe Lara
- Felipe Sanabria
- Juan Carlos Rengifo

- Juan David Ossa
- Laura Sánchez
- Manuel Ramírez
- Manuela Castrilón
- Sebastián Cárdenas
- Stepanía Npuñez P
- Maicol Moncaleano

TABLA DE CONTENIDO

01 | MAMA

02 | TIROIDES

03 | GENITALES



01

MAMA

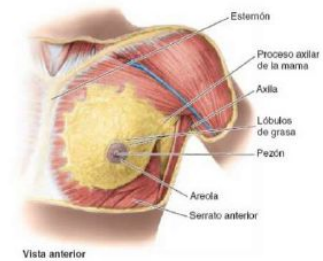
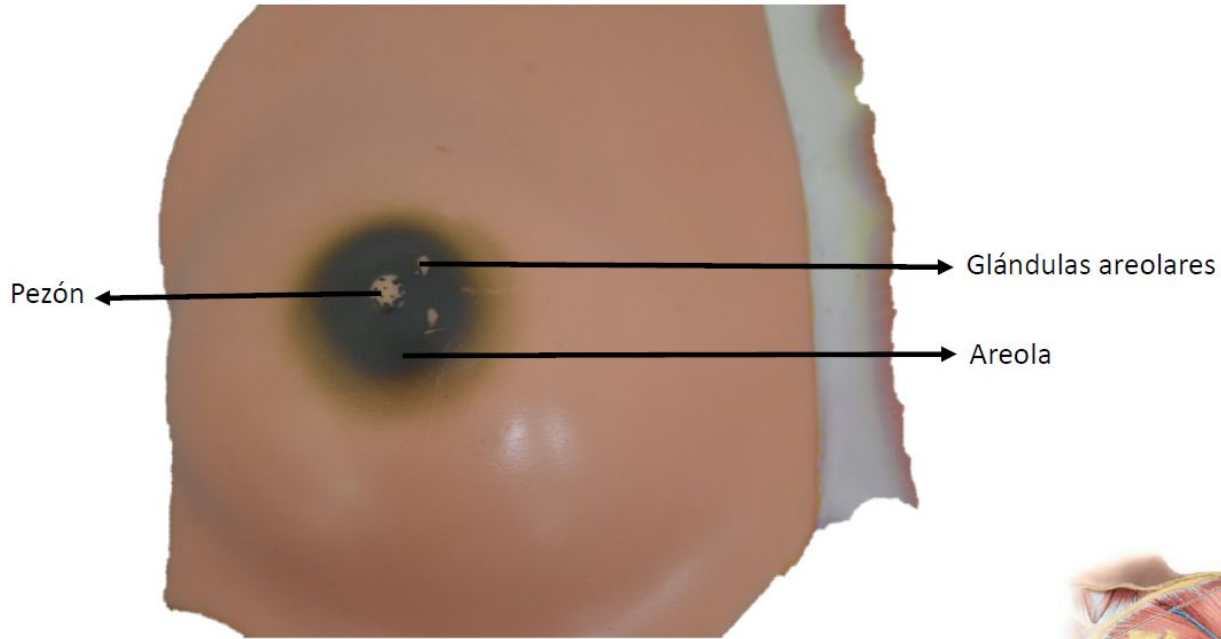


Figura 1-21 Disección superficial de la región pectoral femenina

Fuente: Moore KL, Dalley AF, Agur A MR; Gutiérrez A, Anatomía con orientación clínica. 7a Ed. Barcelona: Wolters kluwer Health; 2013. Página 98

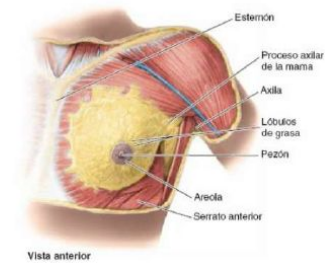
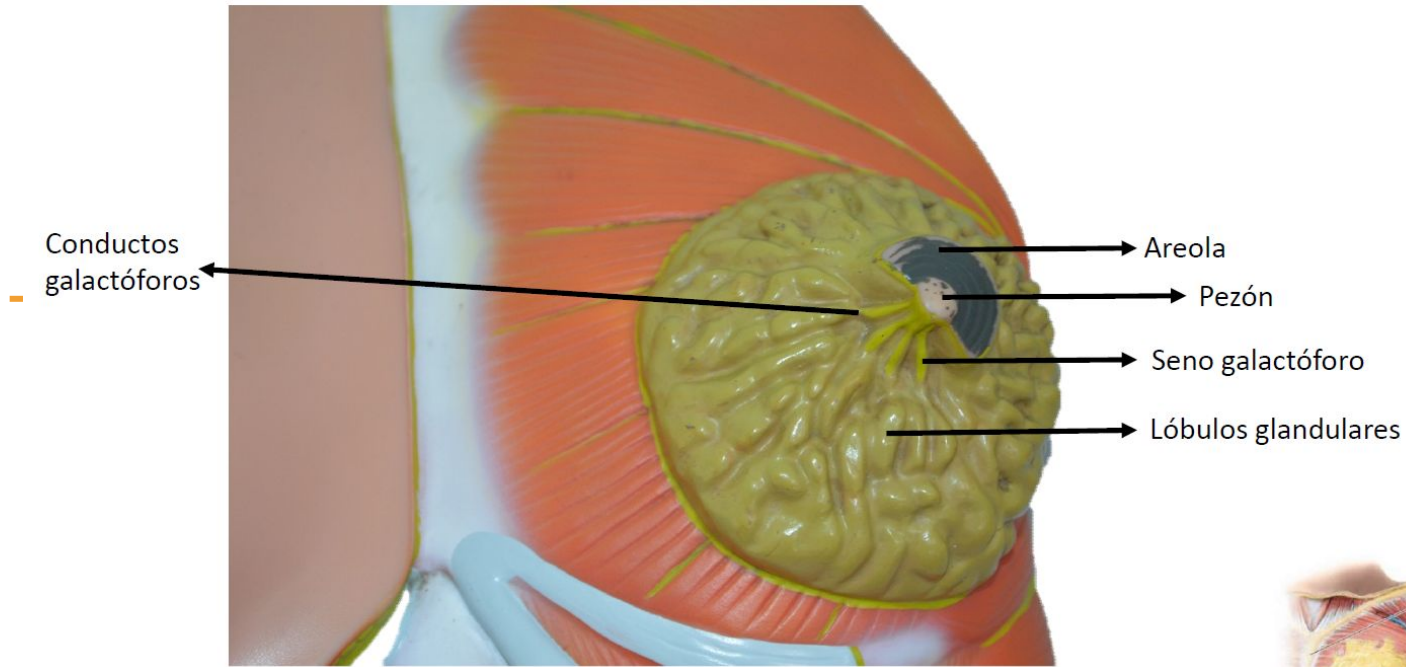


Figura 1-21 Disección superficial de la región pectoral femenina

Fuente: Moore KL, Dalley AF, Agur A MR; Gutiérrez A, Anatomía con orientación clínica. 7a Ed. Barcelona: Wolters kluwer Health; 2013. Página 98



02

TIROIDES

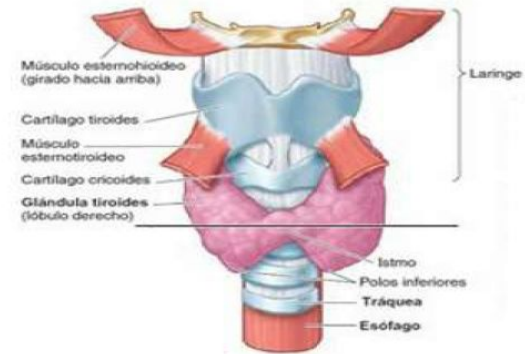
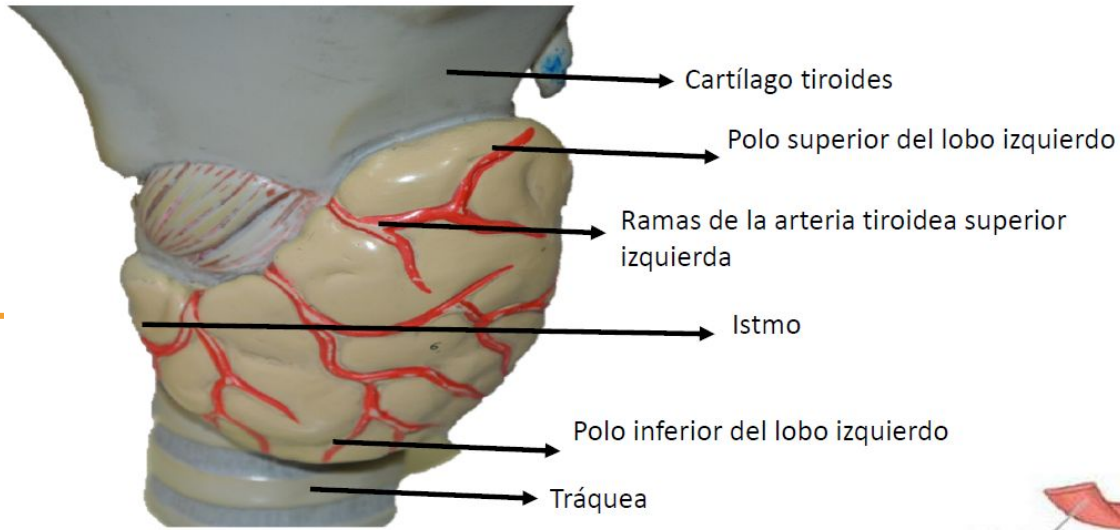
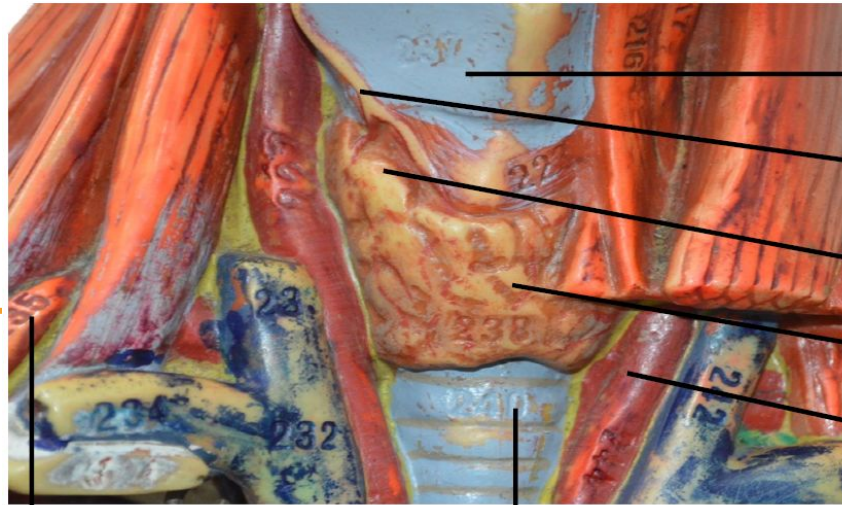


Figura 8-26 Relaciones de la glándula tiroides. (A) Vista anterior

Fuente: Moore KL, Dalley AF, Agur A MR; Gutiérrez A, Anatomía con orientación clínica. 7a Ed. Barcelona: Wolters kluwer Health; 2013. Página 1019



Arteria subclavia derecha

Tráquea

Cartílago tiroides

Arteria tiroidea superior derecha

Polo superior del lobo derecho

Istmo

Arteria carótida común izquierda

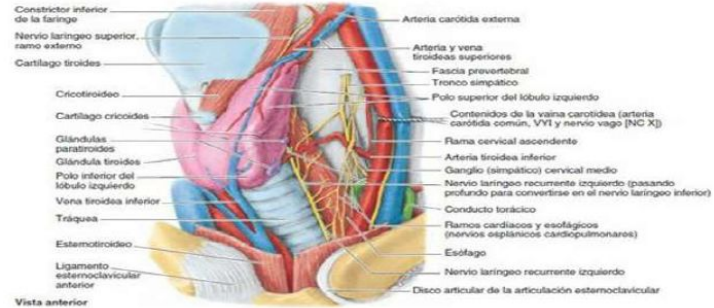
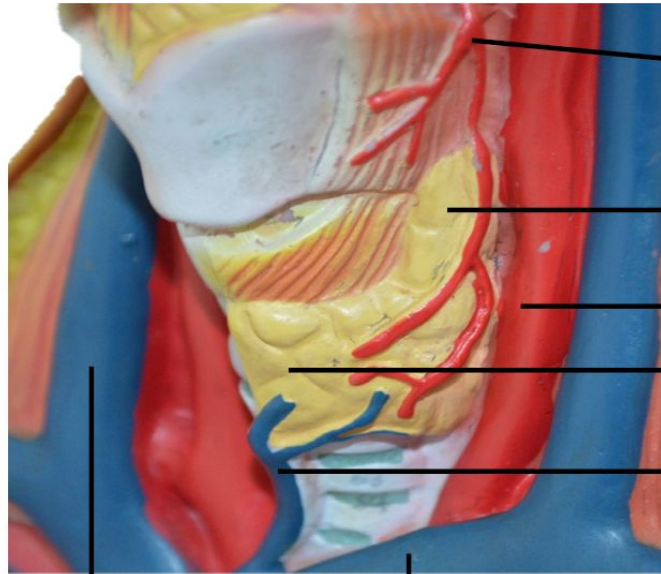


Figura 8-27 Disección del lado izquierdo de la raíz del cuello

Fuente: Moore KL, Dalley AF, Agur A MR; Gutiérrez A, Anatomía con orientación clínica. 7a Ed. Barcelona: Wolters kluwer Health; 2013. Página 1020



Arteria tiroidea superior izquierda

Polo superior del lobo izquierdo

Arteria carótida común izquierda

Istmo

Vena tiroidea inferior

Vena yugular interna derecha

Vena braquiocefálica izquierda

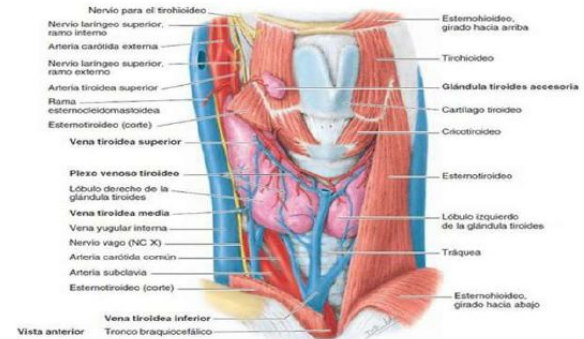


Figura 8-28 Glándula tiroides

Fuente: Moore KL, Dalley AF, Agur A MR; Gutiérrez A, Anatomía con orientación clínica. 7a Ed. Barcelona: Wolters kluwer Health; 2013. Página 1021

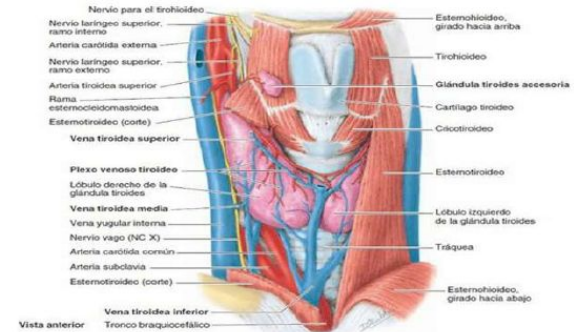
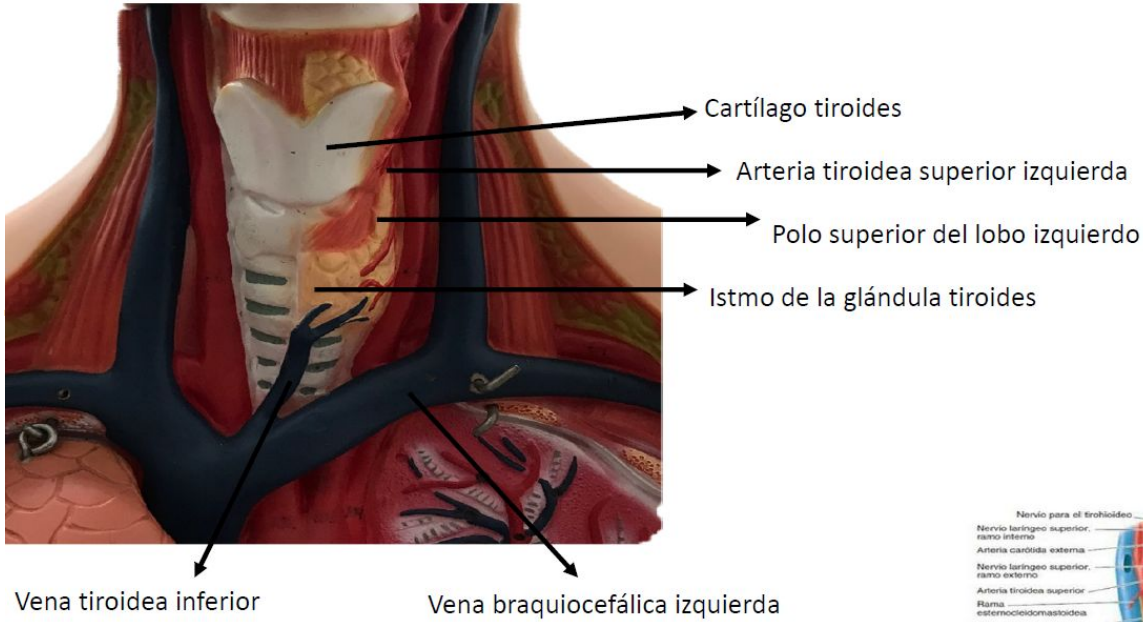


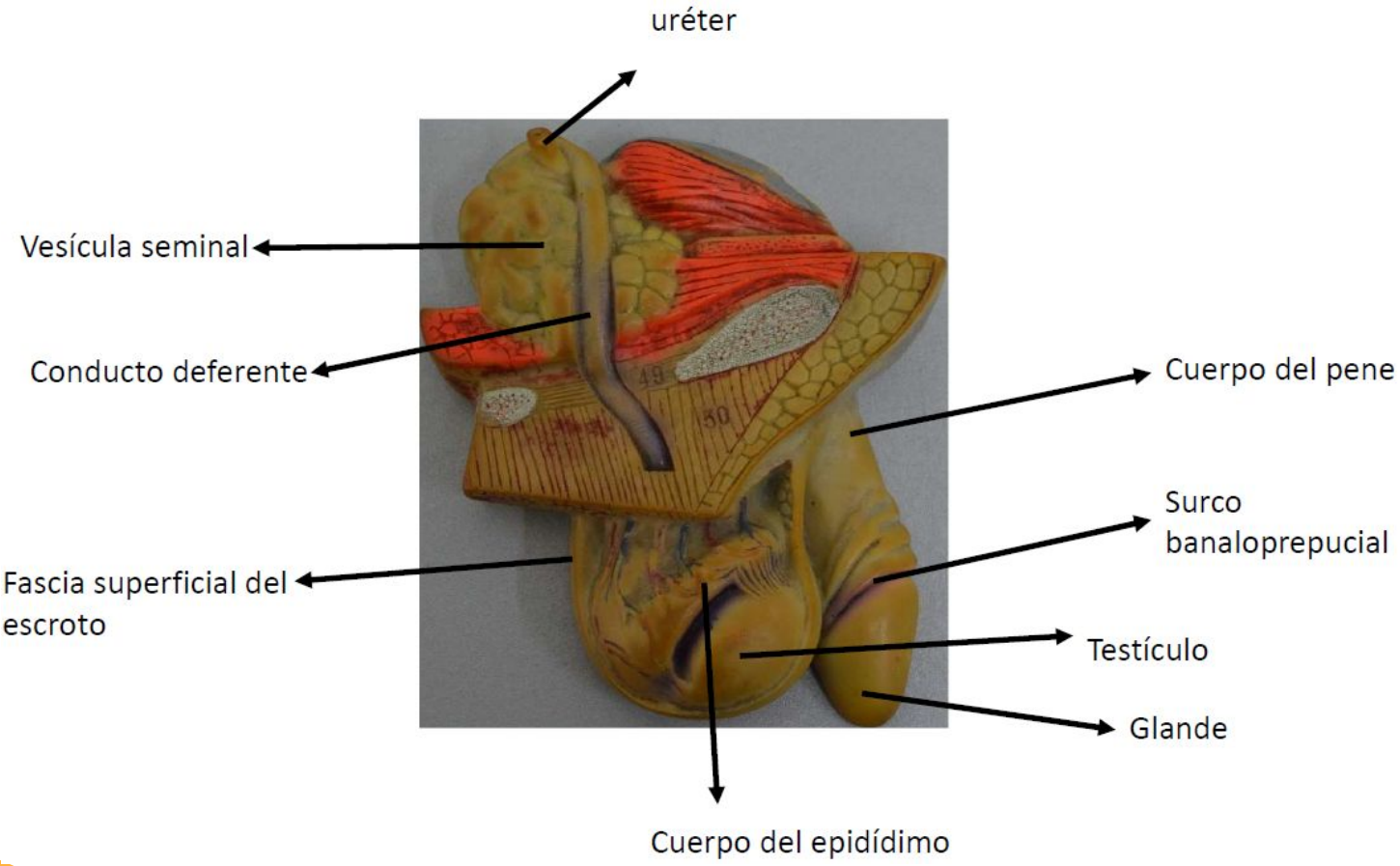
Figura 8-28 Glándula tiroides

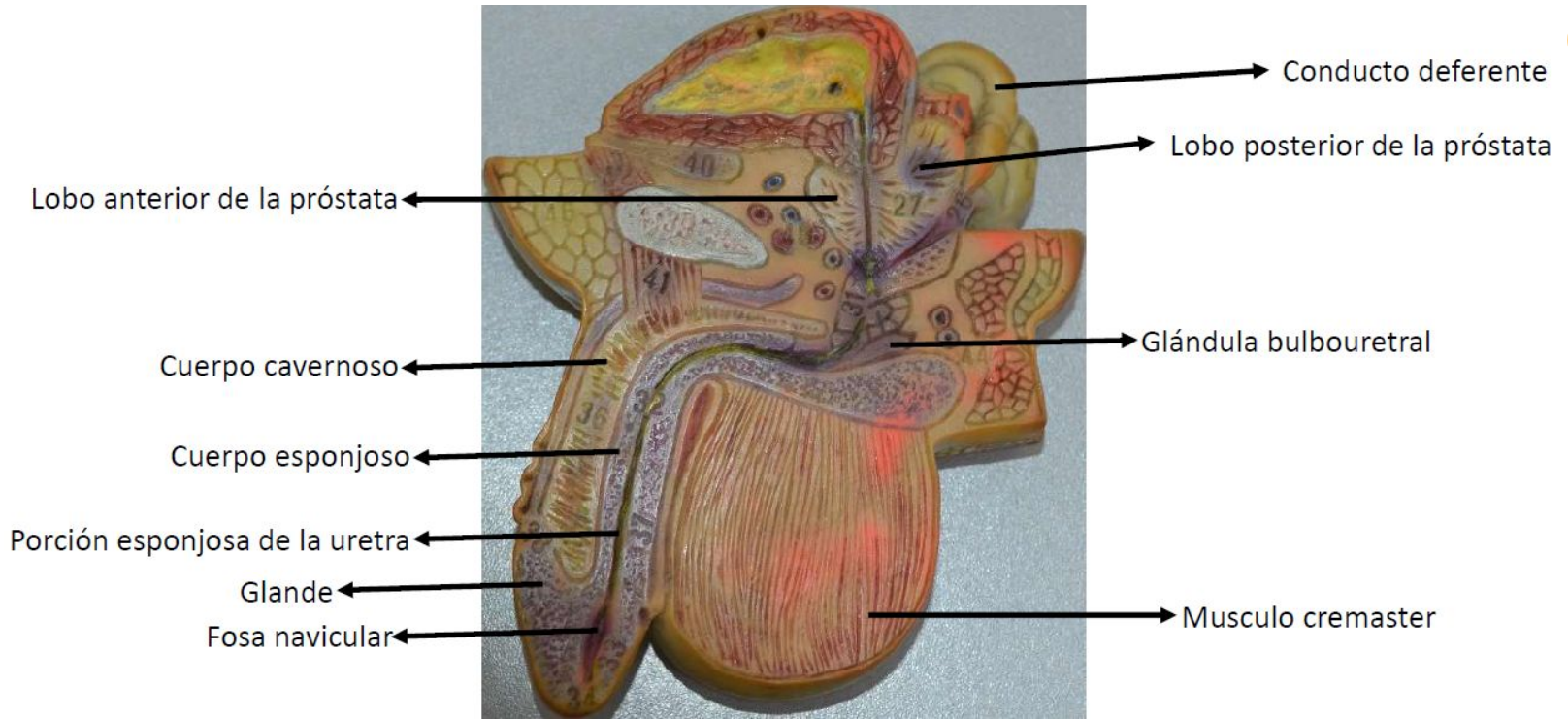
Fuente: Moore KL, Dalley AF, Agur A MR; Gutiérrez A, Anatomía con orientación clínica. 7a Ed. Barcelona: Wolters kluwer Health; 2013. Página 1021

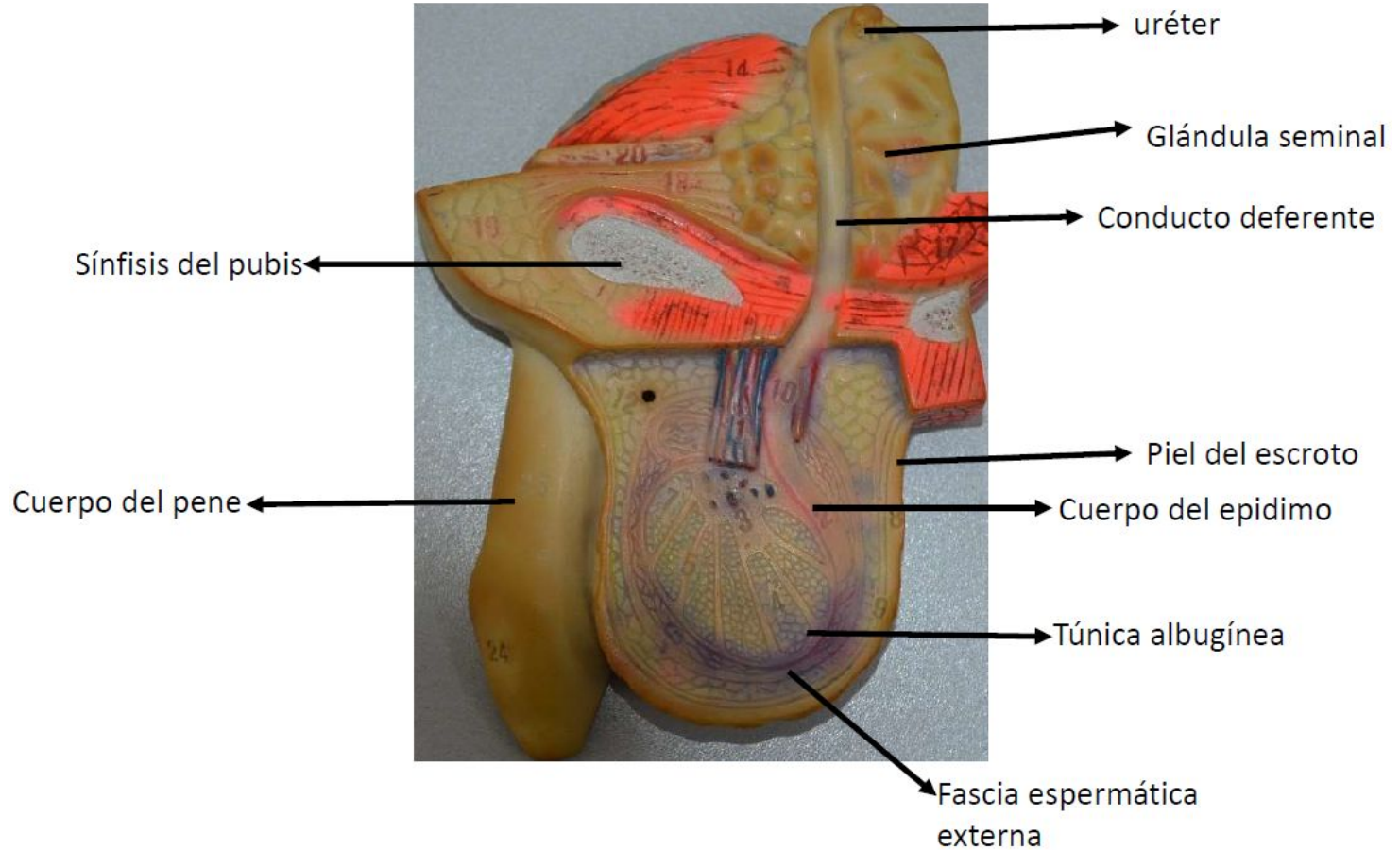


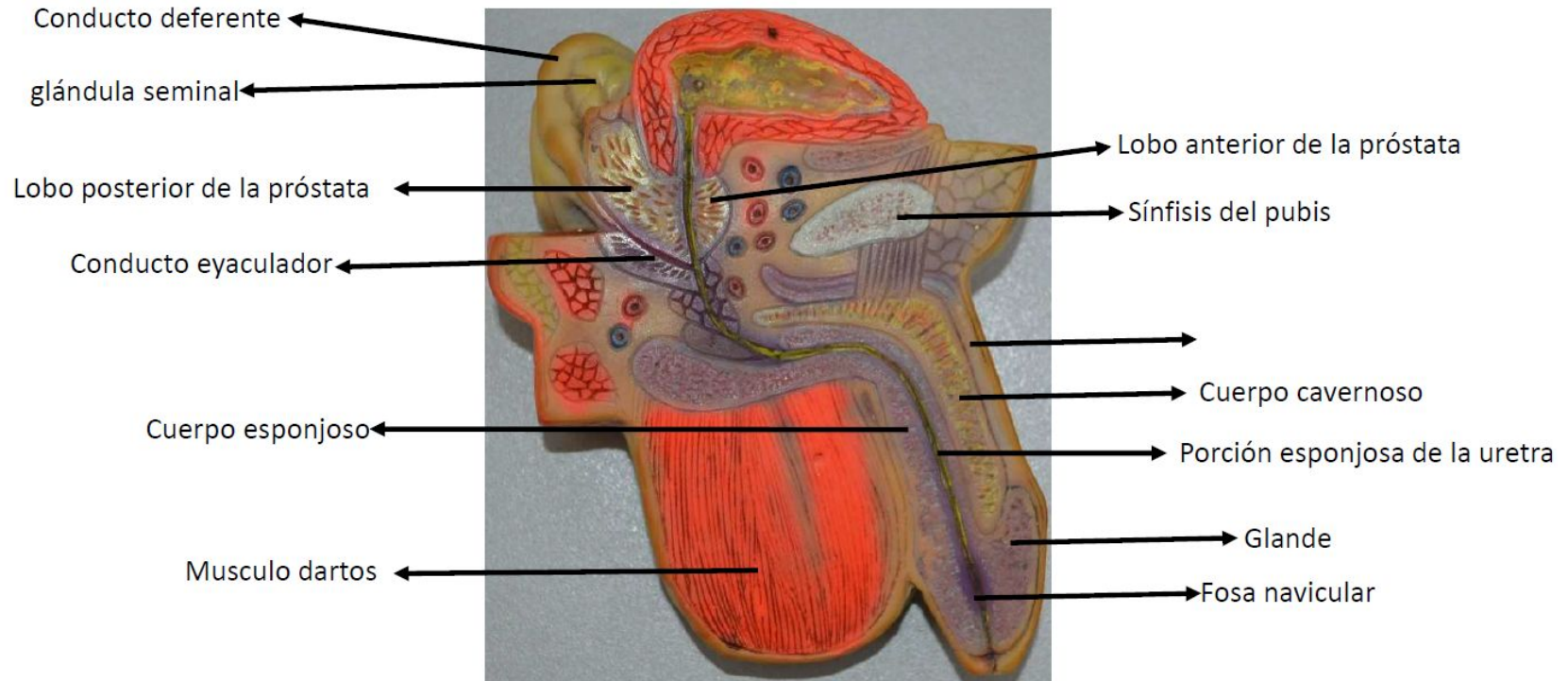
03

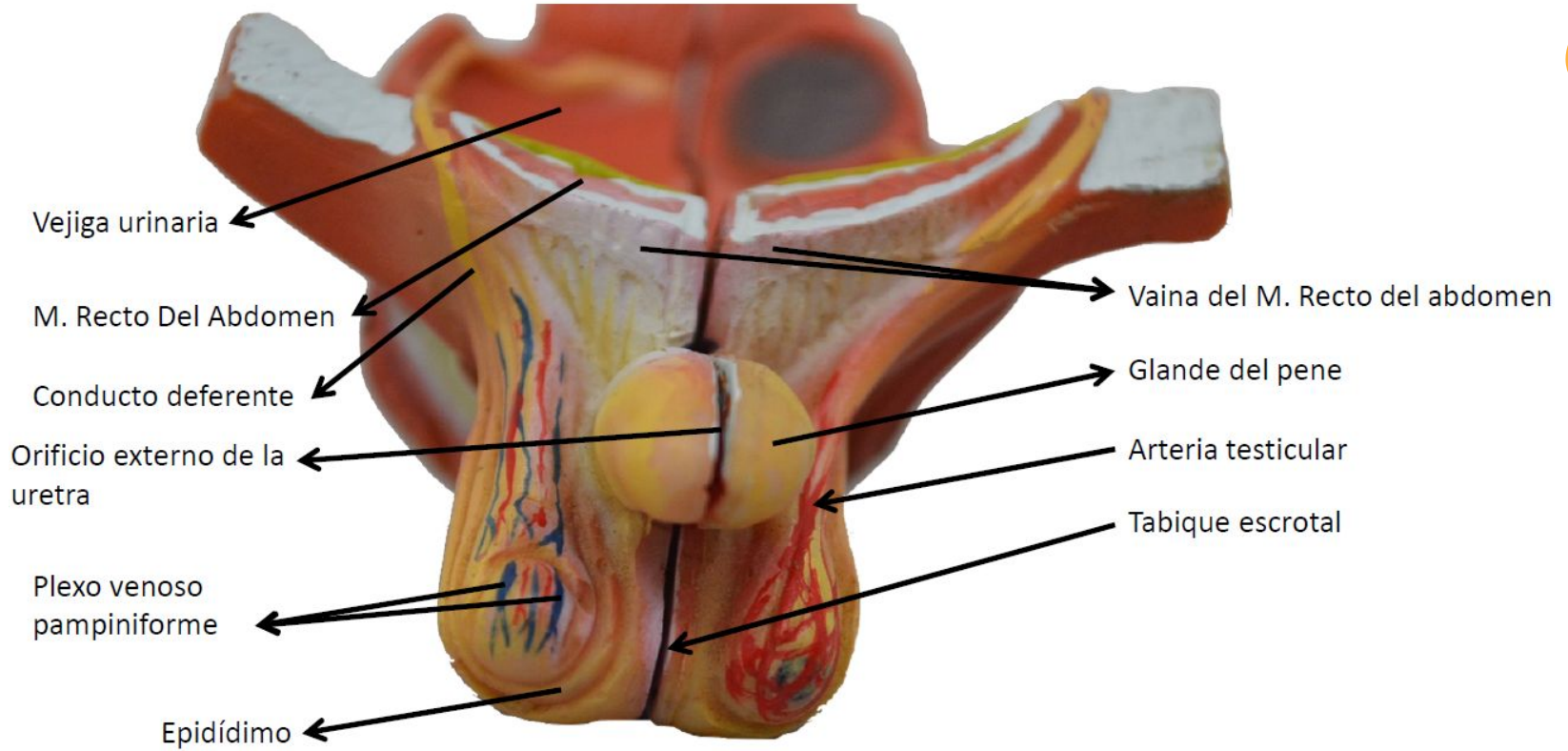
GENITALES

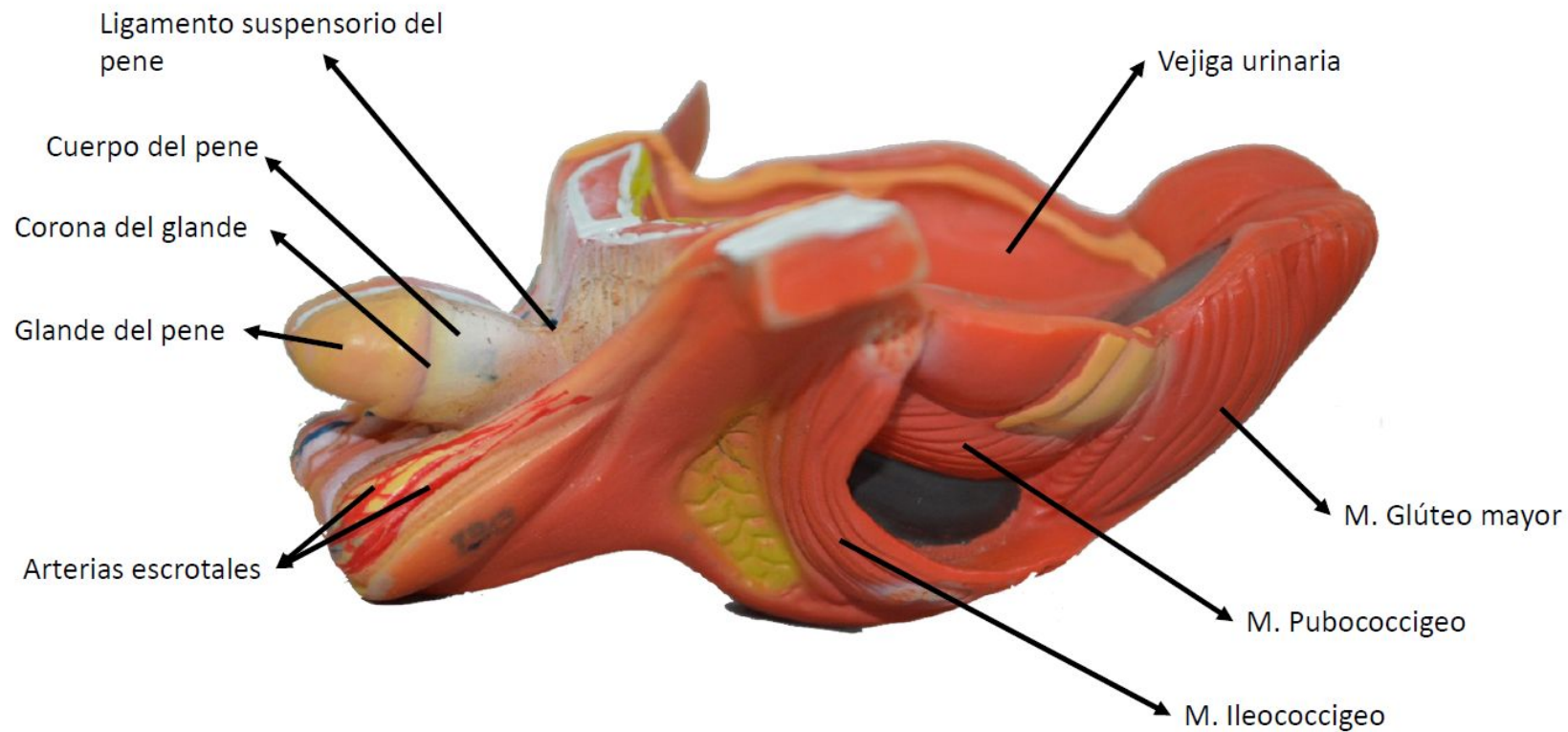


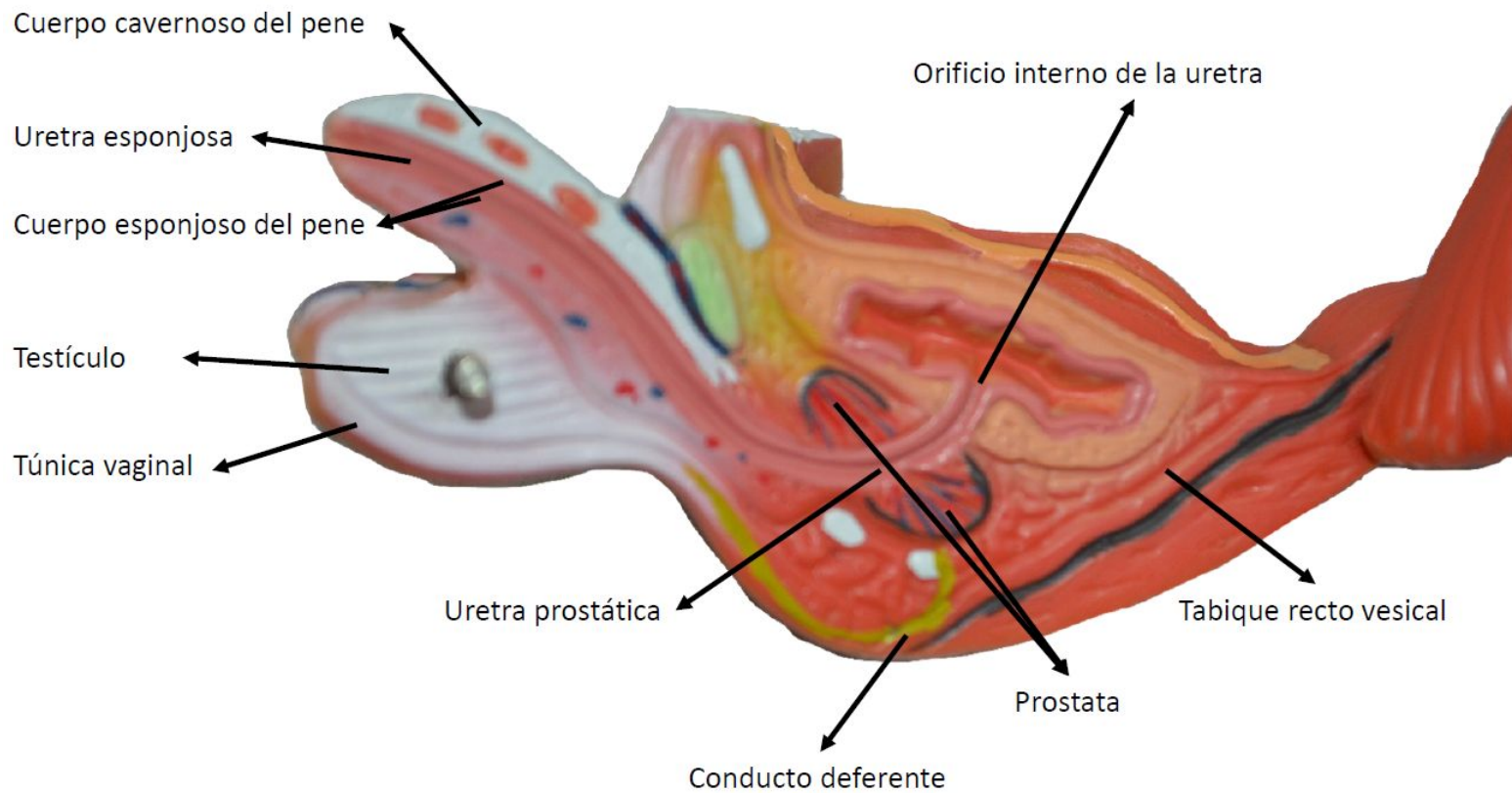












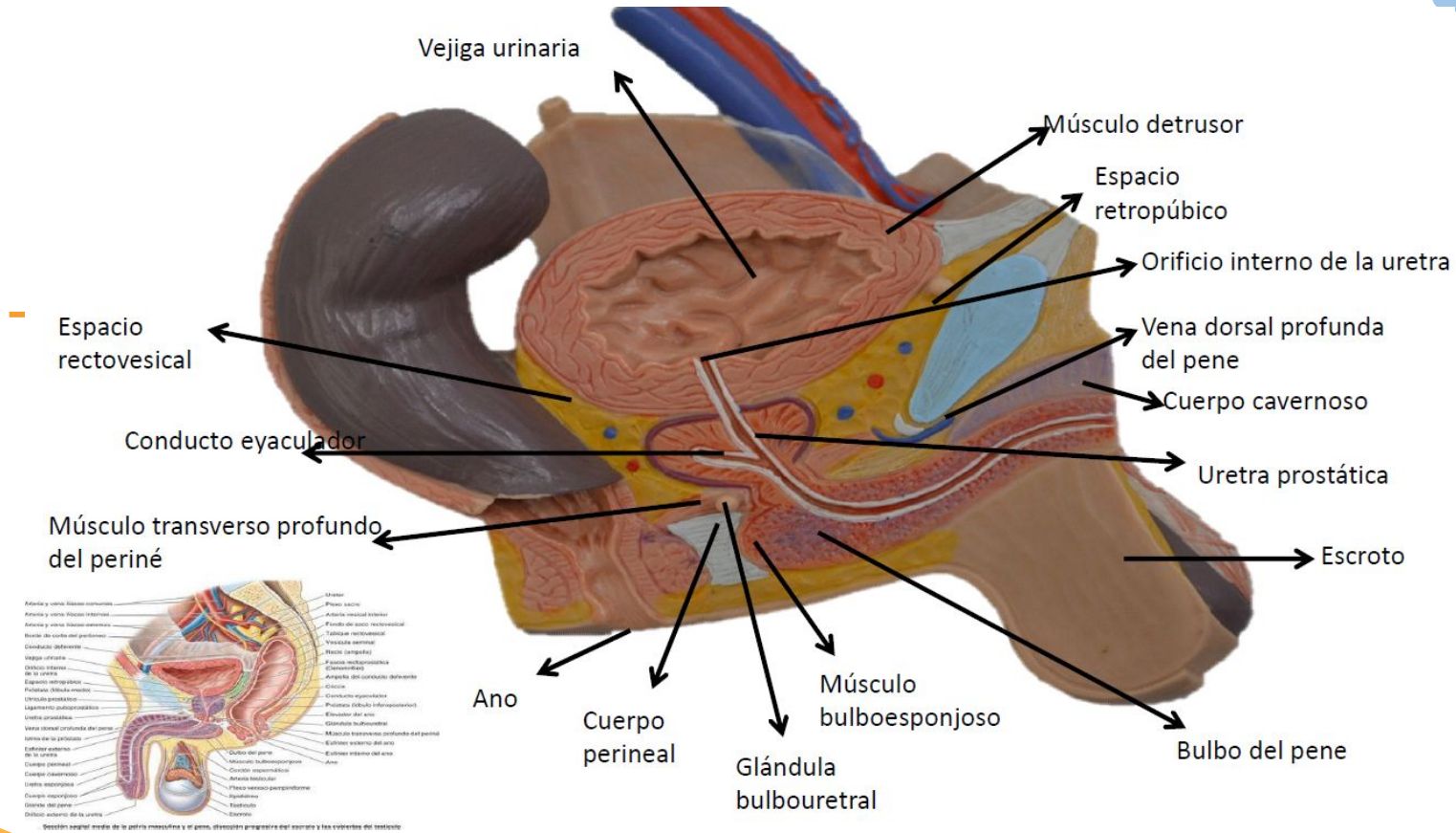


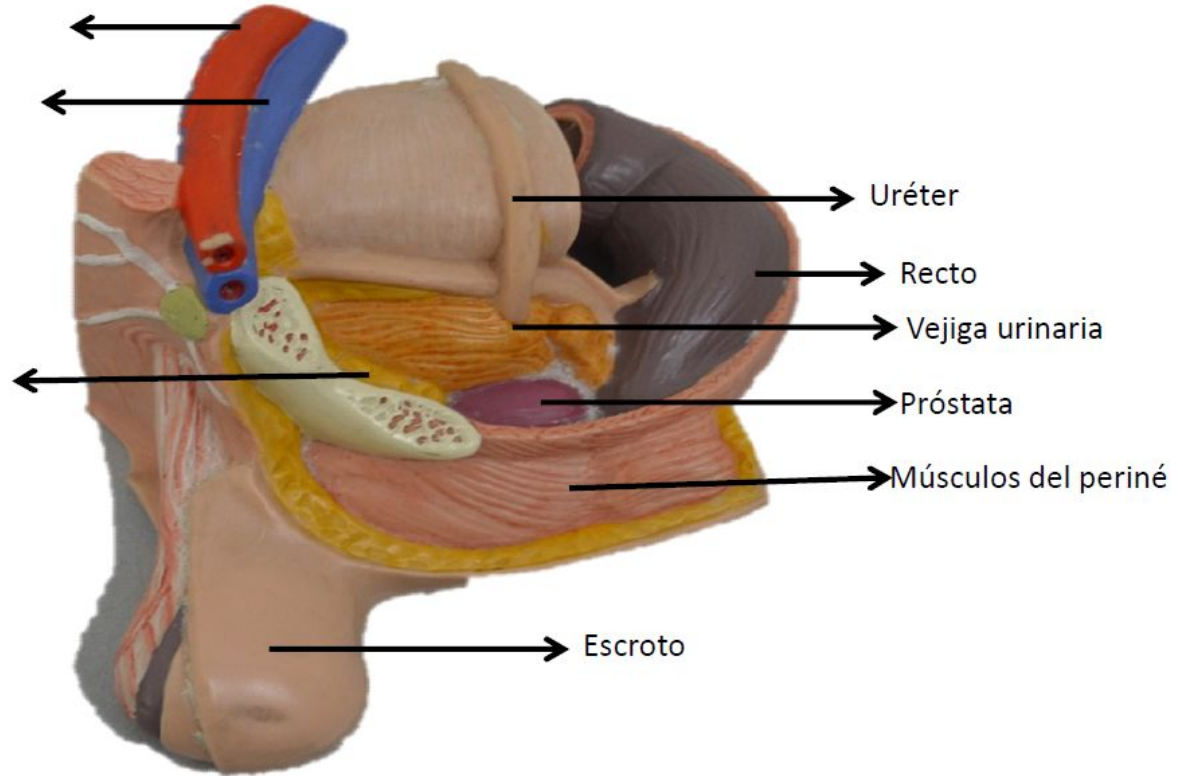
Figura 3-34 Sección medial de la pelvis masculina y el periné (mitad derecha)

Fuente: Moore KL, Dalley AF, Agur A MR; Gutiérrez A, Anatomía con orientación clínica. 7a Ed. Barcelona: Wolters kluwer Health; 2013. Página 376

Arteria iliaca externa

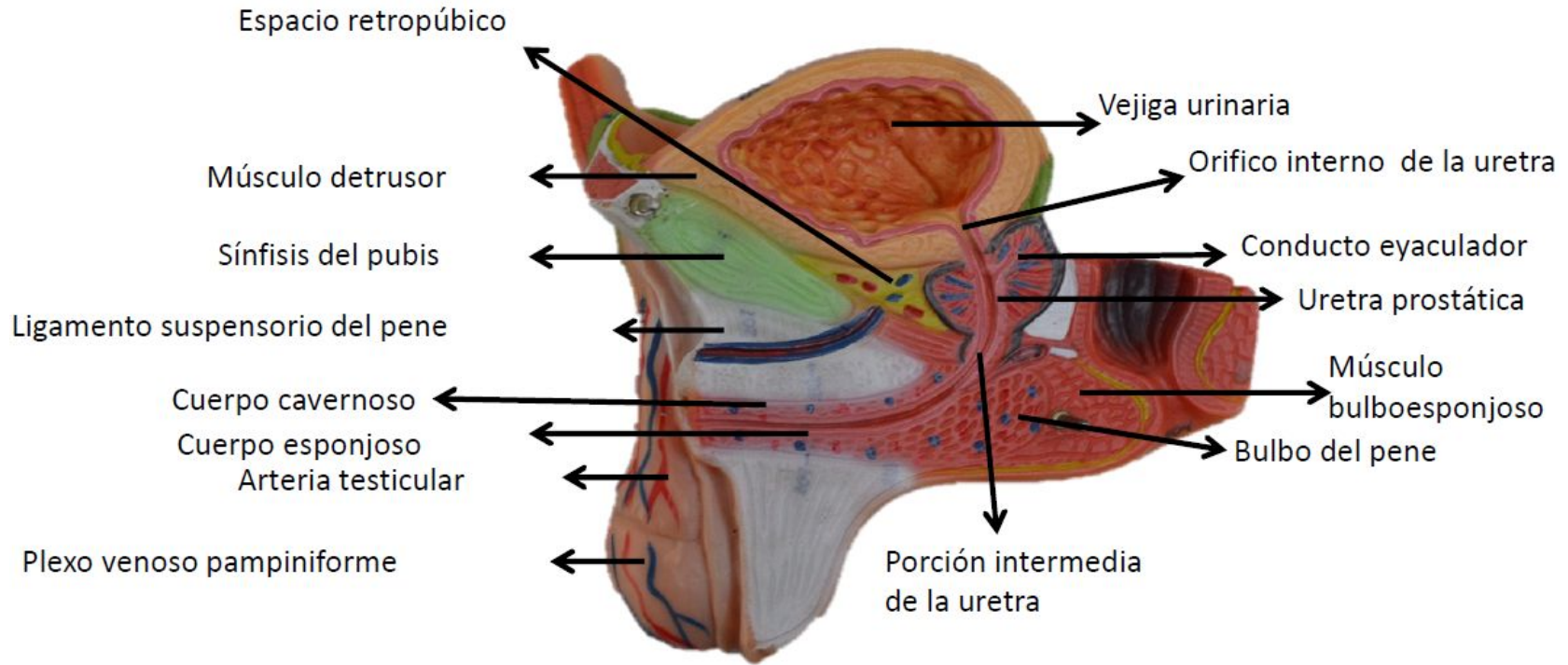
Vena iliaca externa

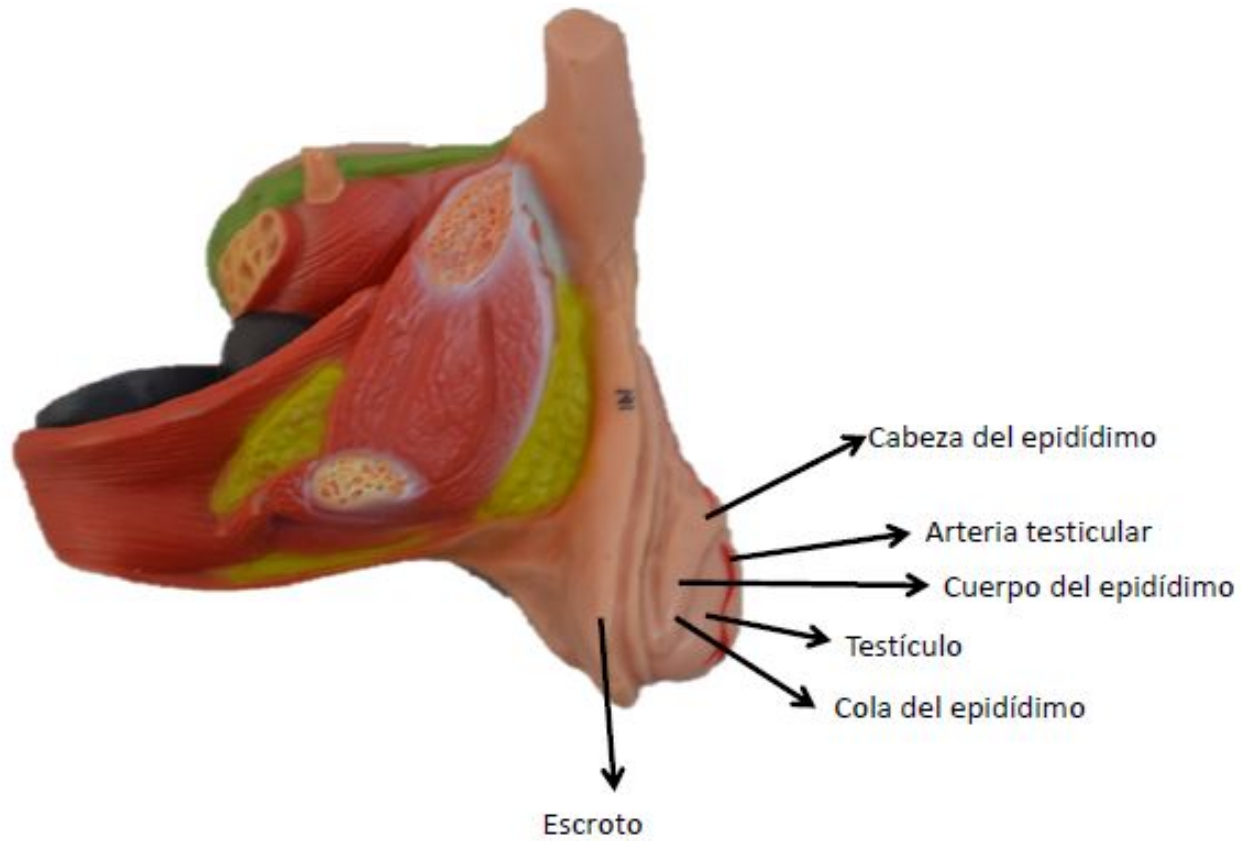
Espacio retropúbico



Figura

Fuente: Moore KL, Dalley AF, Agur A MR; Gutiérrez A, Anatomía con orientación clínica. 7a Ed. Barcelona: Wolters kluwer Health; 2013. Página





Cuerpo cavernoso

Glande del pene

Cuerpo esponjoso

Uretra esponjosa

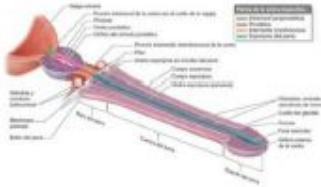
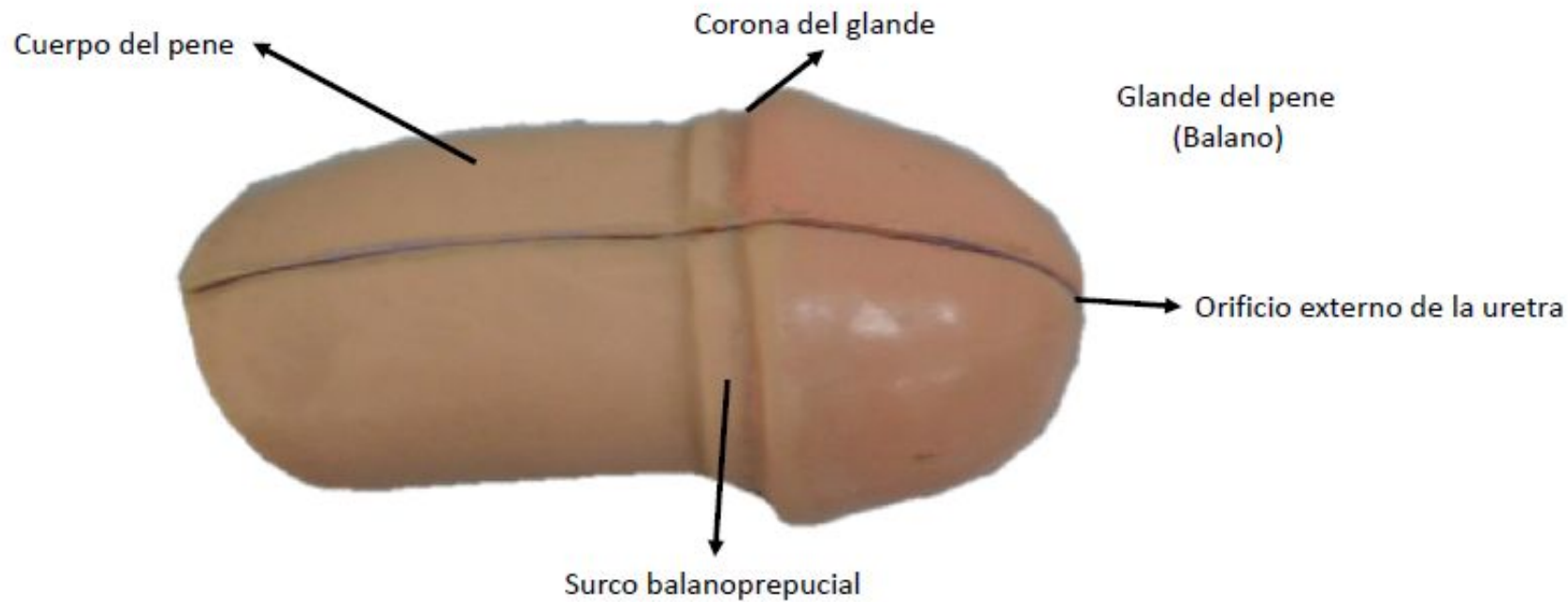


Figura 3-60 Uretra masculina y estructuras asociadas

Fuente: Moore KL, Dalley AF, Agur A MR; Gutiérrez A, Anatomía con orientación clínica. 7a Ed. Barcelona: Wolters kluwer Health; 2013. Página 419



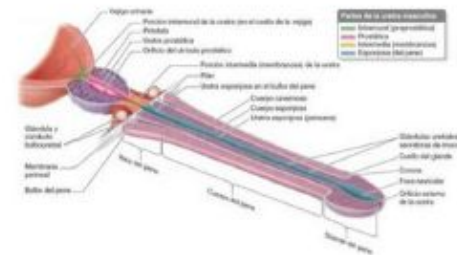
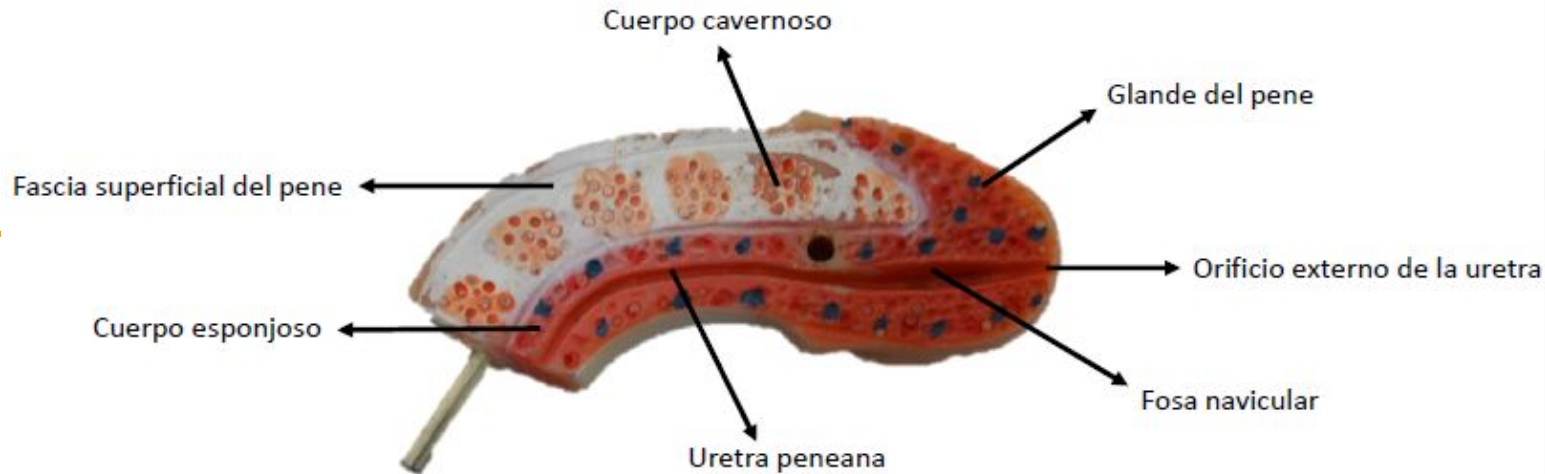
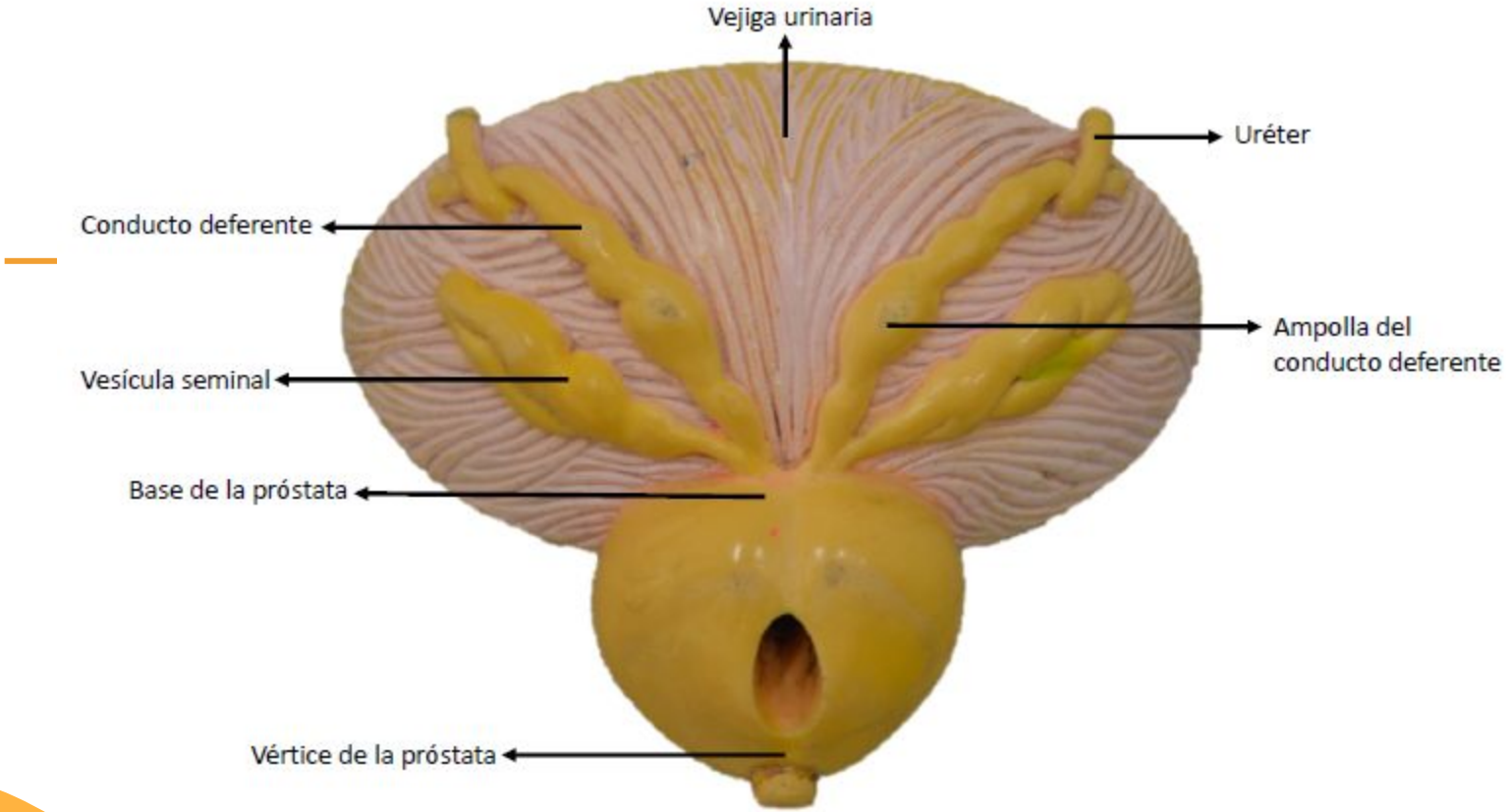


Figura 3-60 Uretra masculina y estructuras asociadas

Fuente: Moore KL, Dalley AF, Agur A MR; Gutiérrez A, Anatomía con orientación clínica. 7a Ed. Barcelona: Wolters kluwer Health; 2013. Página 419



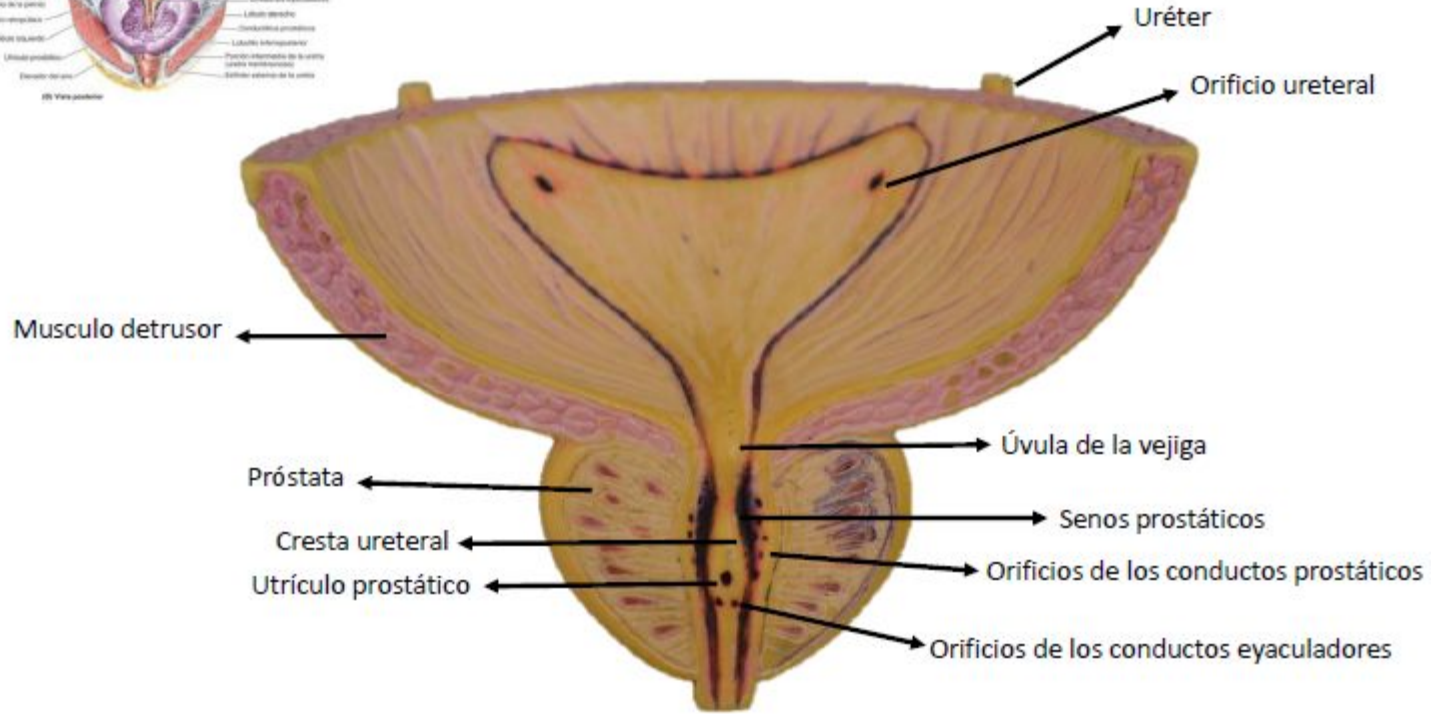
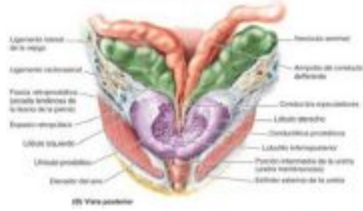


Figura 3-36 Cara posterior de las vísceras pélvicas masculinas y disección posterior de la próstata

Fuente: Moore KL, Dalley AF, Agur A MR; Gutiérrez A, Anatomía con orientación clínica. 7a Ed. Barcelona: Wolters kluwer Health; 2013. Página 378

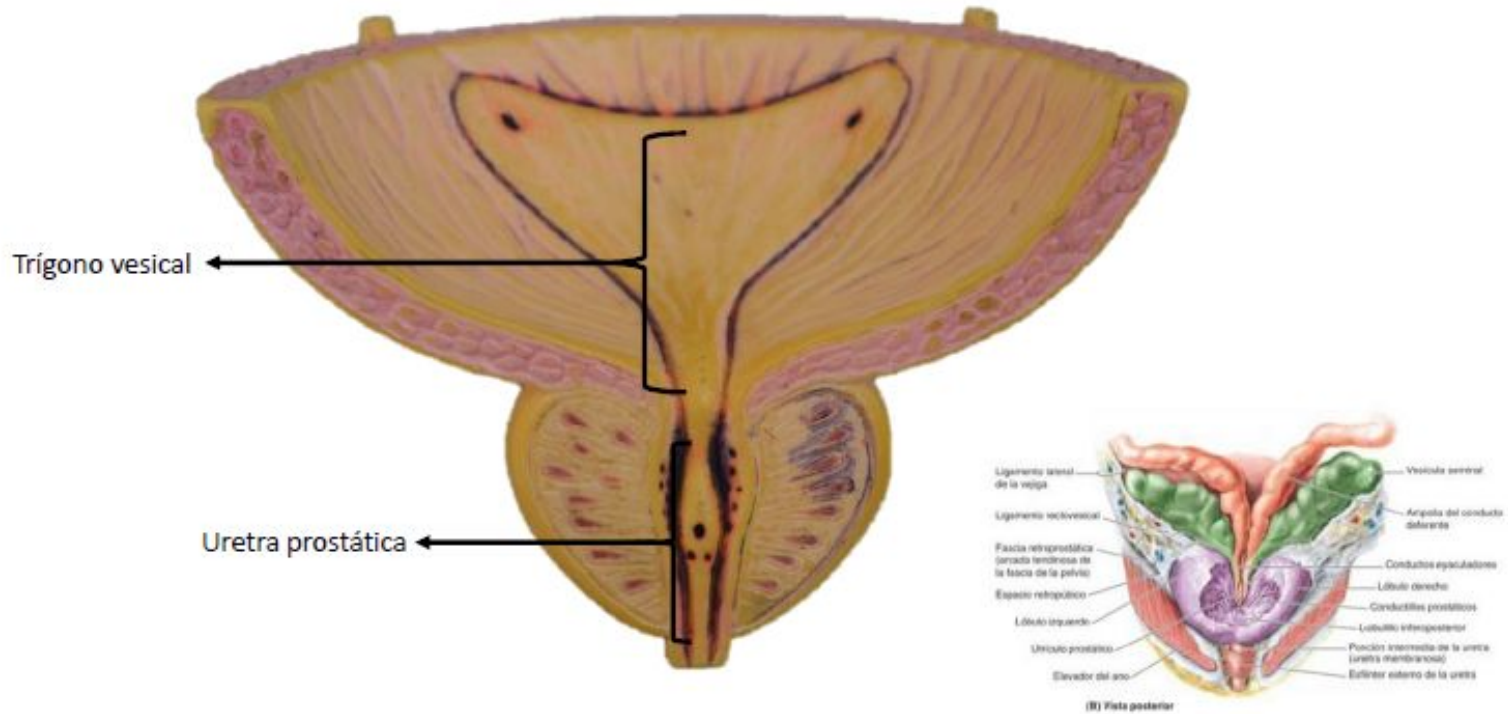


Figura 3-36 Cara posterior de las vísceras pélvicas masculinas y disección posterior de la próstata

Fuente: Moore KL, Dalley AF, Agur A MR; Gutiérrez A, Anatomía con orientación clínica. 7a Ed. Barcelona: Wolters kluwer Health; 2013. Página 378

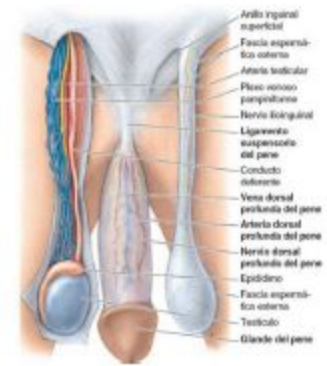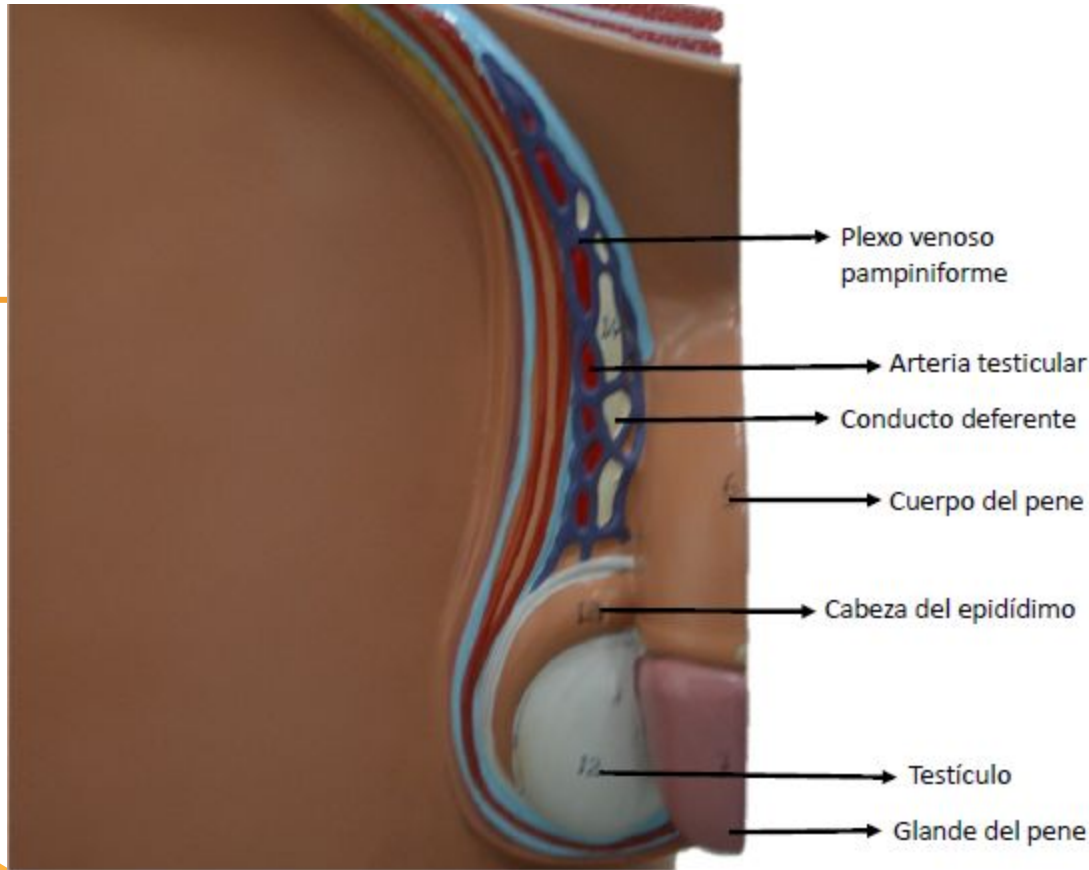


Figura 3-63 Vasos y nervios del dorso del pene y contenido del cordón espermático

Fuente: Moore KL, Dalley AF, Agur A MR; Gutiérrez A, Anatomía con orientación clínica. 7a Ed. Barcelona: Wolters kluwer Health; 2013. Página 422

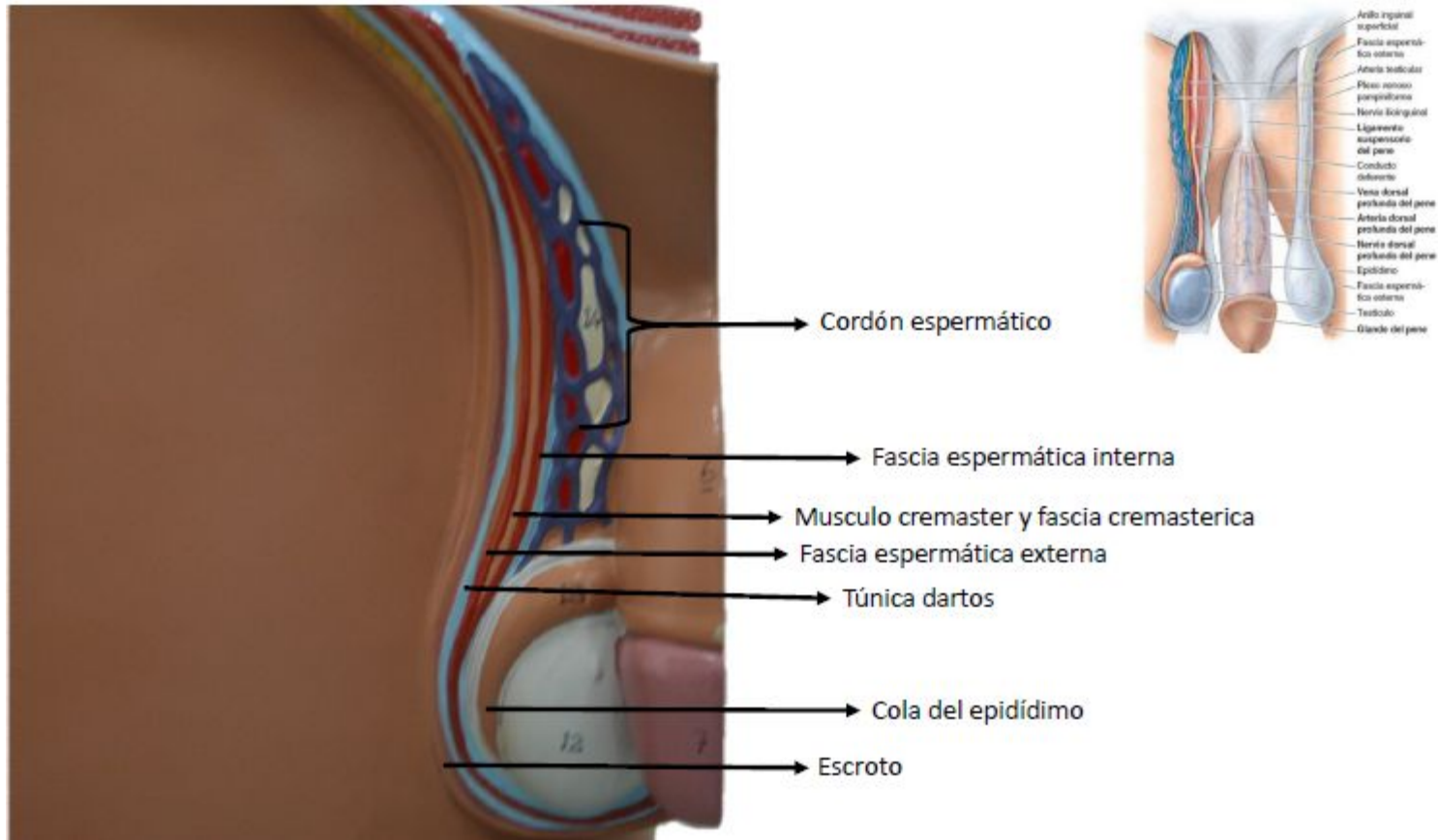
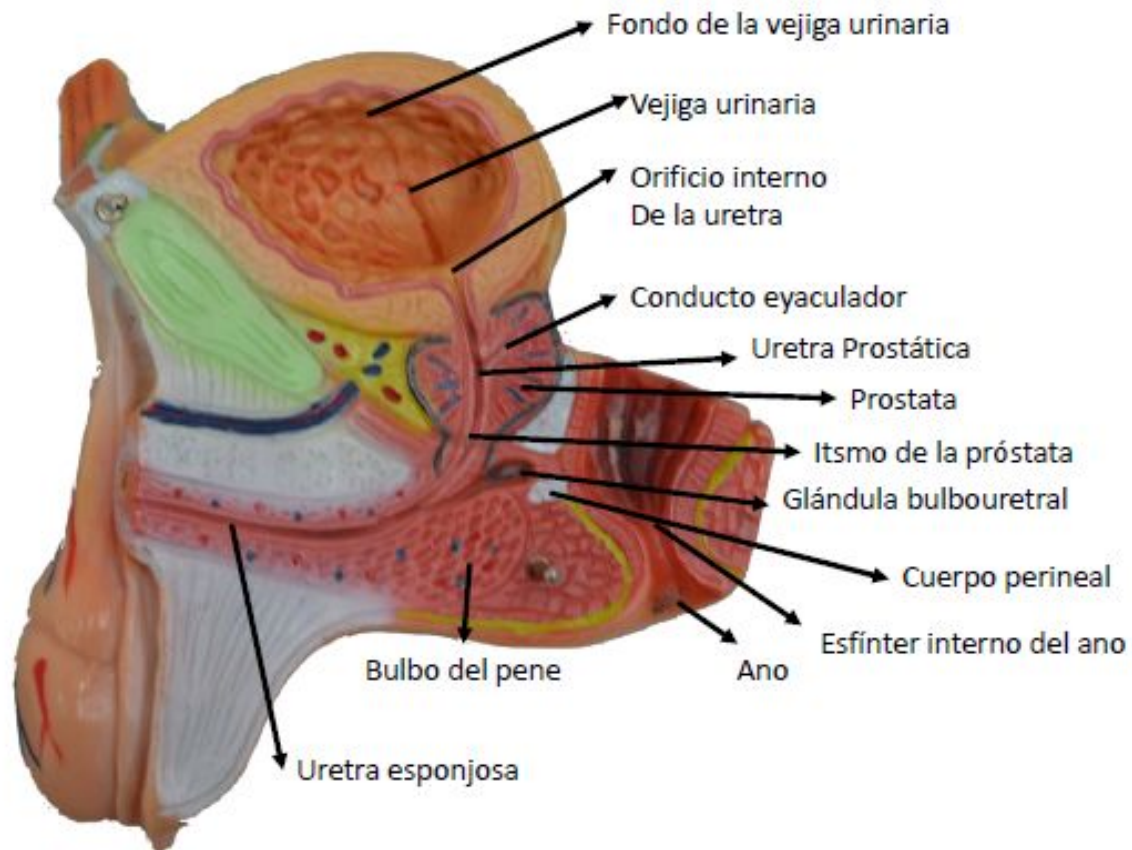
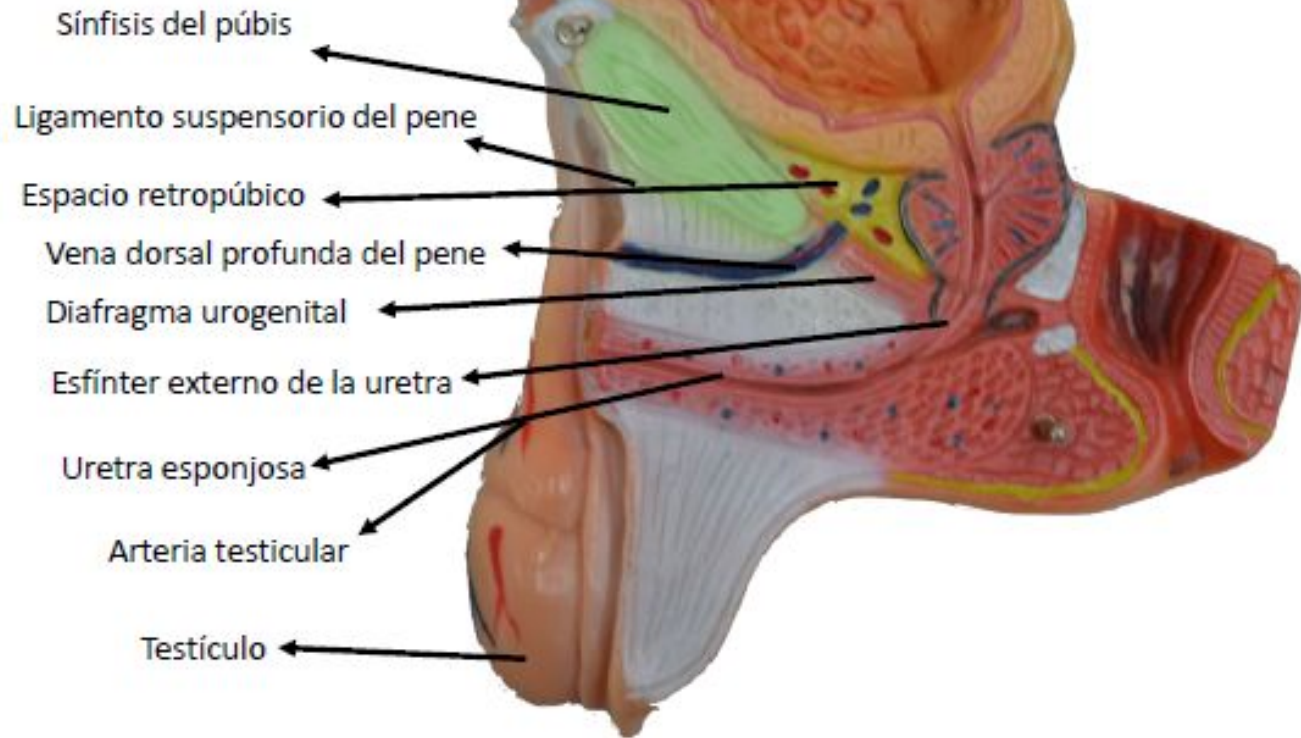


Figura 3-63 Vasos y nervios del dorso del pene y contenido del cordón espermático

Fuente: Moore KL, Dalley AF, Agur A MR; Gutiérrez A, Anatomía con orientación clínica. 7a Ed. Barcelona: Wolters kluwer Health; 2013. Página 422





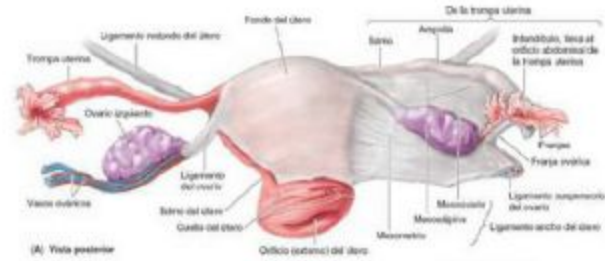
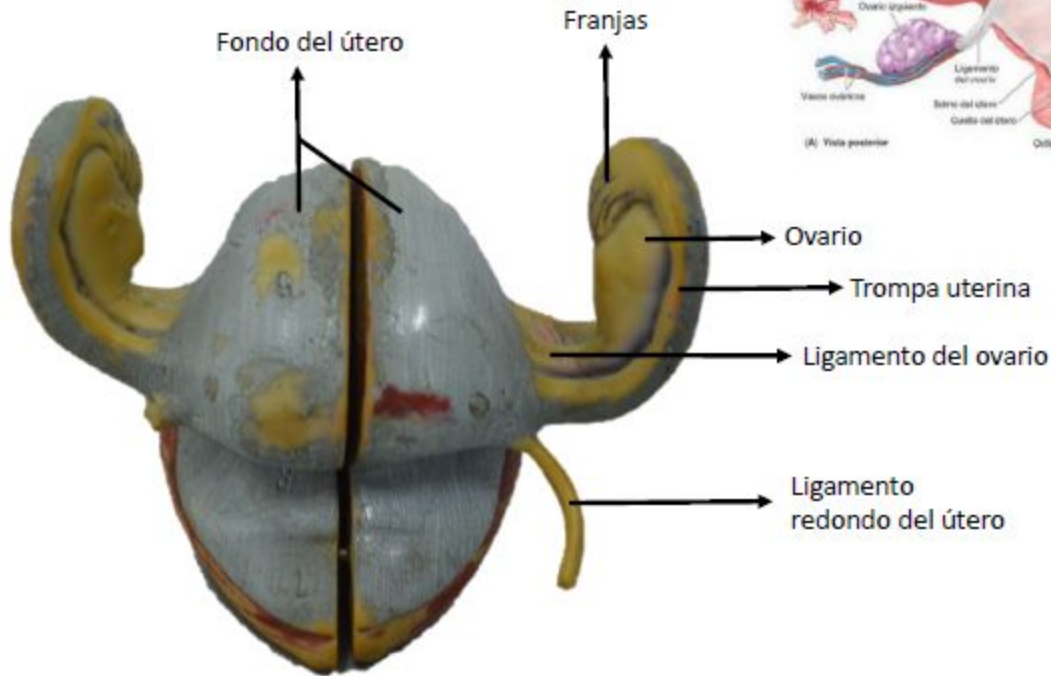


Figura 3-39 Genitales femeninos internos (A) Vista posterior

Fuente: Moore KL, Dalley AF, Agur A MR; Gutiérrez A, Anatomía con orientación clínica. 7a Ed. Barcelona: Wolters kluwer Health; 2013. Página 383

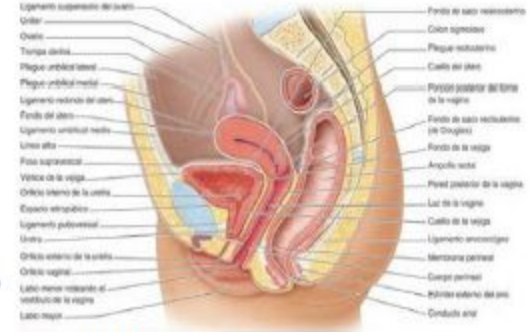
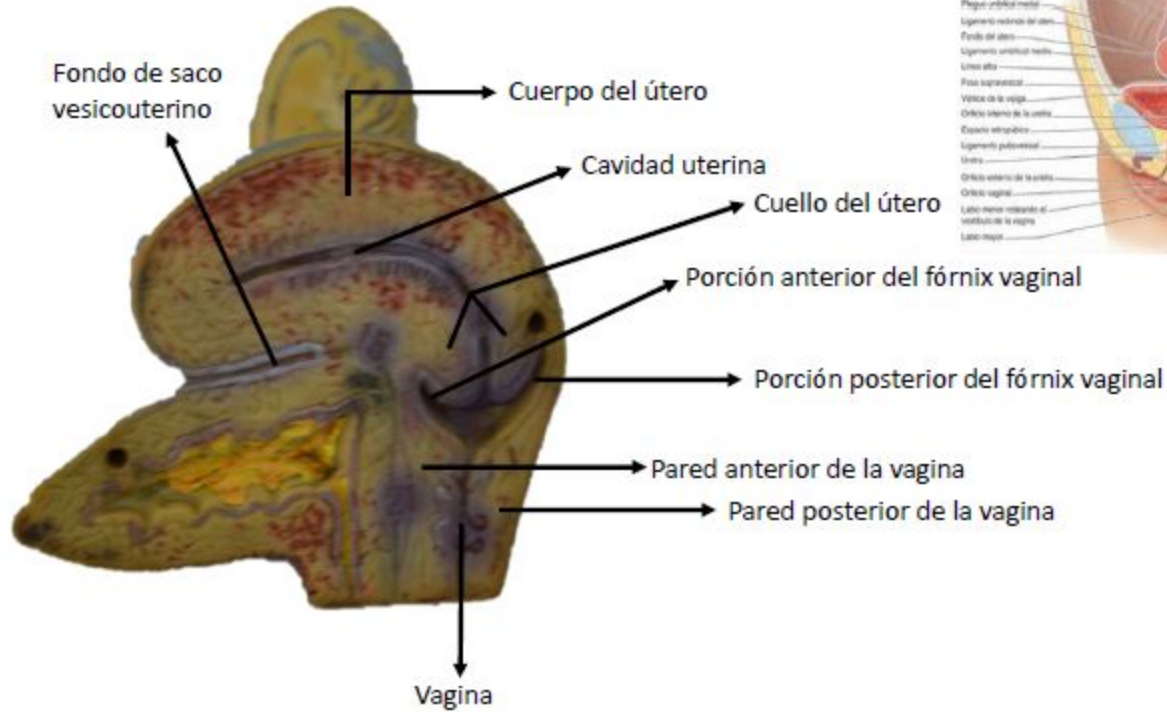


Figura 3-27 Visceras de las pelvis masculina y femenina (B) Sección sagital media de la pelvis femenina

Fuente: Moore KL, Dalley AF, Agur A MR; Gutiérrez A, Anatomía con orientación clínica. 7a Ed. Barcelona: Wolters kluwer Health; 2013. Página 365

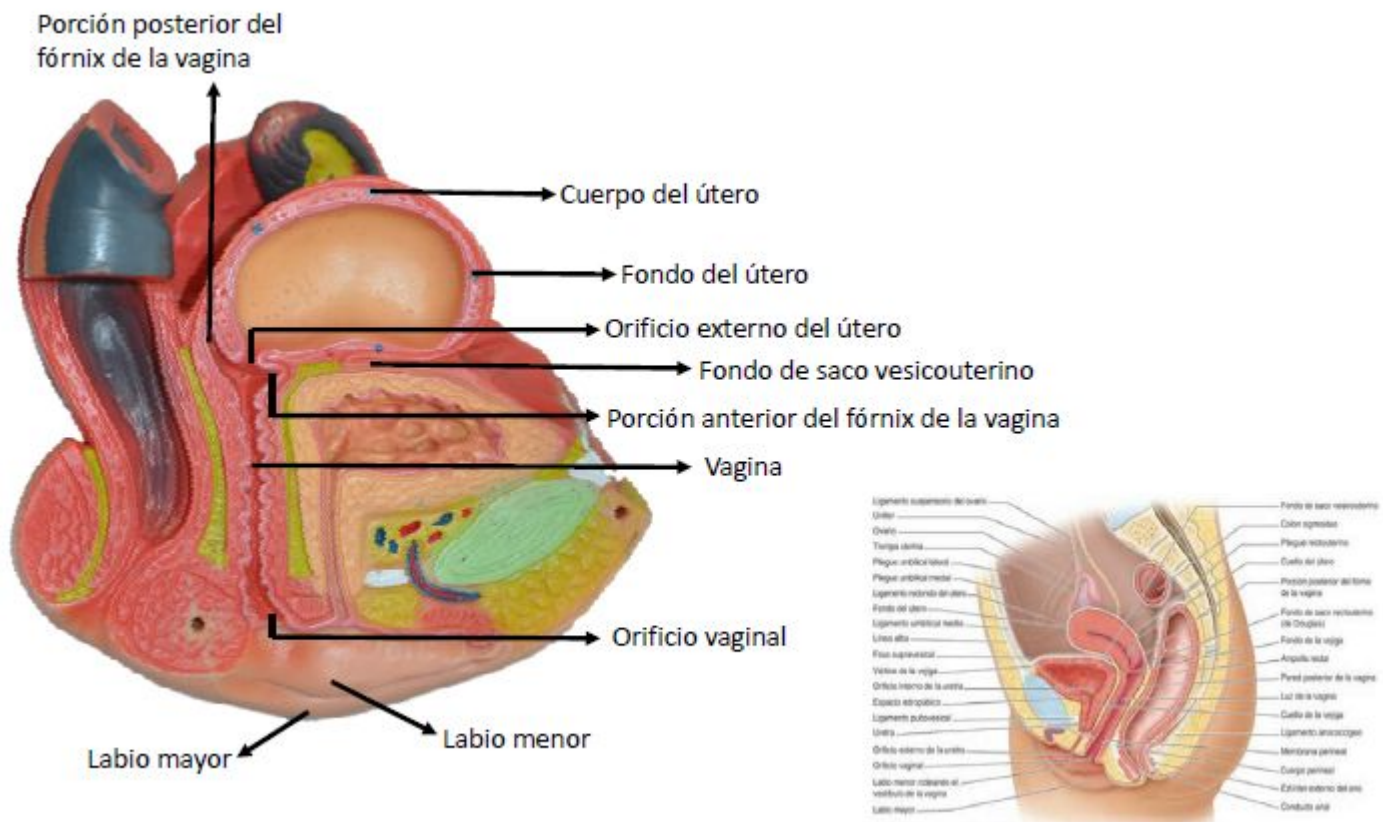


Figura 3-27 Visceras de las pelvis masculina y femenina (B) Sección sagital media de la pelvis femenina

Fuente: Moore KL, Dalley AF, Agur A MR; Gutiérrez A, Anatomía con orientación clínica. 7a Ed. Barcelona: Wolters kluwer Health; 2013. Página 365

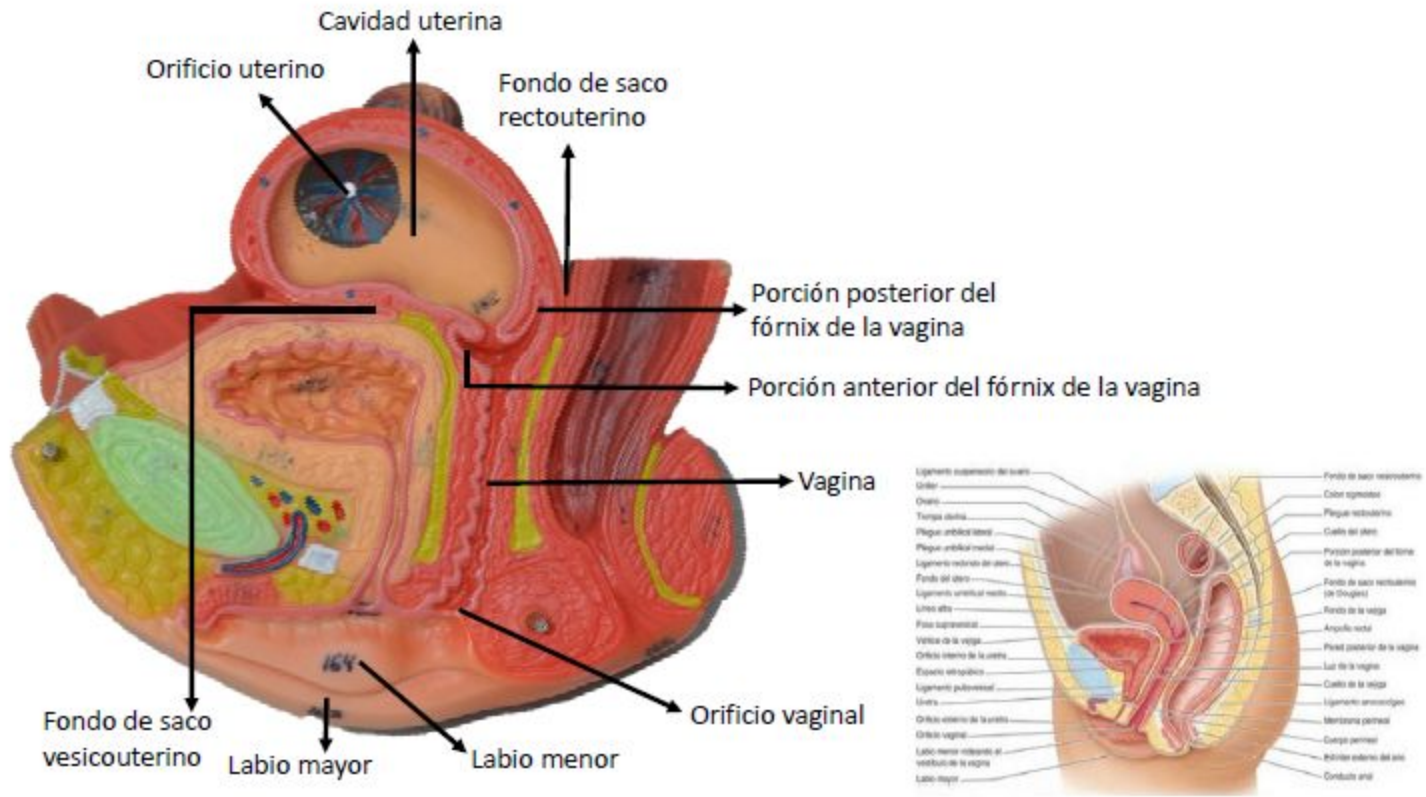


Figura 3-27 Visceras de las pelvis masculina y femenina (B) Sección sagital media de la pelvis femenina

Fuente: Moore KL, Dalley AF, Agur A MR; Gutiérrez A, Anatomía con orientación clínica. 7a Ed. Barcelona: Wolters kluwer Health; 2013. Página 365

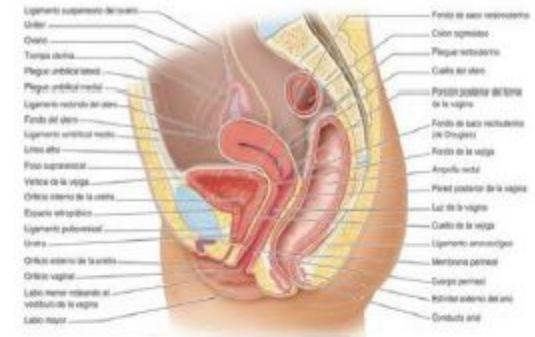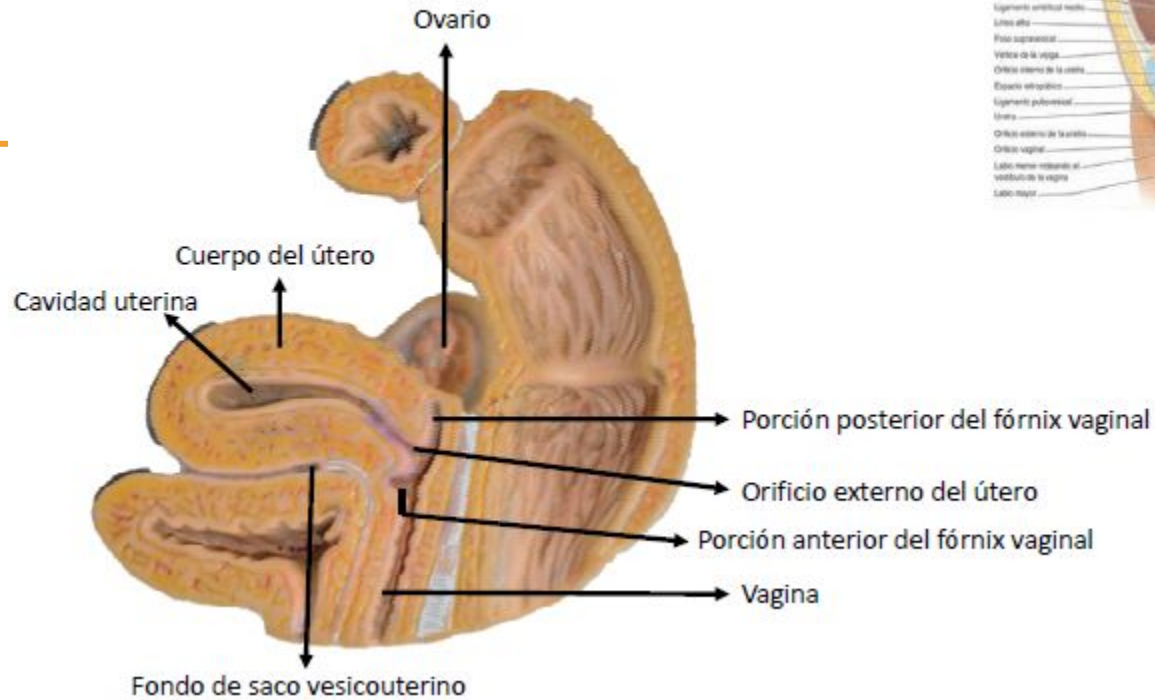


Figura 3-27 Visceras de las pelvis masculina y femenina (B) Sección sagital media de la pelvis femenina

Fuente: Moore KL, Dalley AF, Agur A MR; Gutiérrez A, Anatomía con orientación clínica. 7a Ed. Barcelona: Wolters kluwer Health; 2013. Página 365

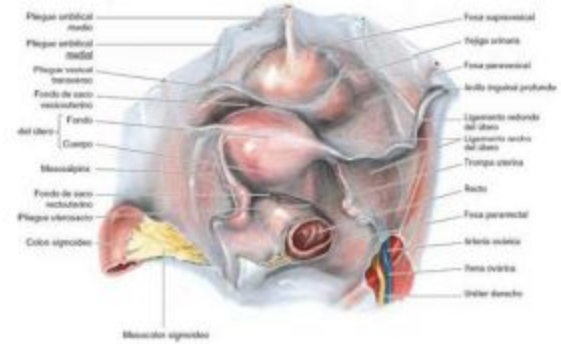
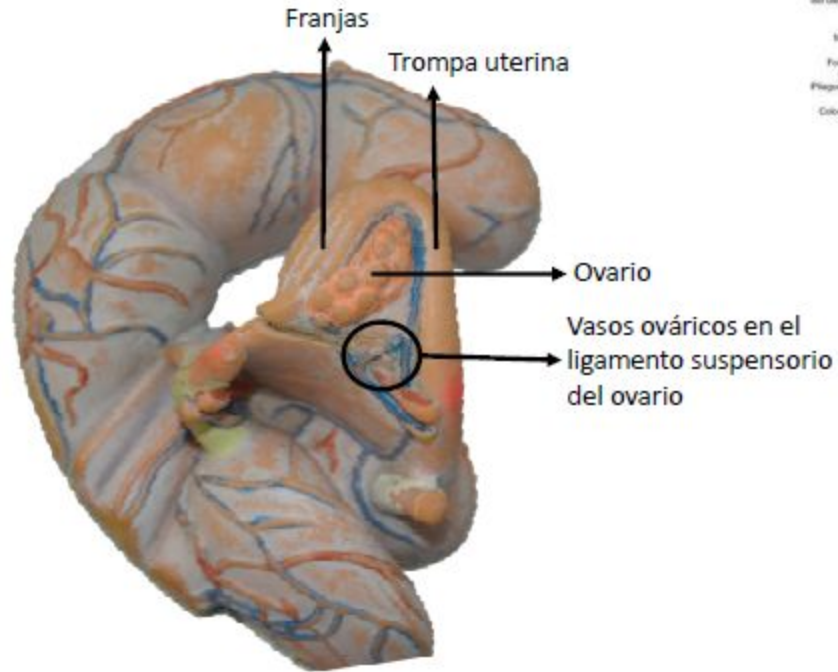


Figura 3-45 Relaciones de las vísceras pélvicas femeninas

Fuente: Moore KL, Dalley AF, Agur A MR; Gutiérrez A, Anatomía con orientación clínica. 7a Ed. Barcelona: Wolters kluwer Health; 2013. Página 388

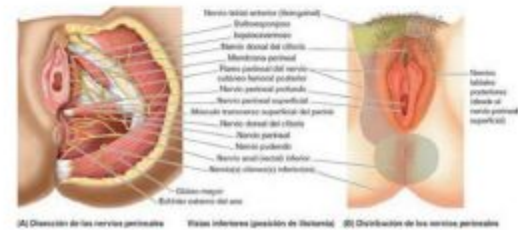
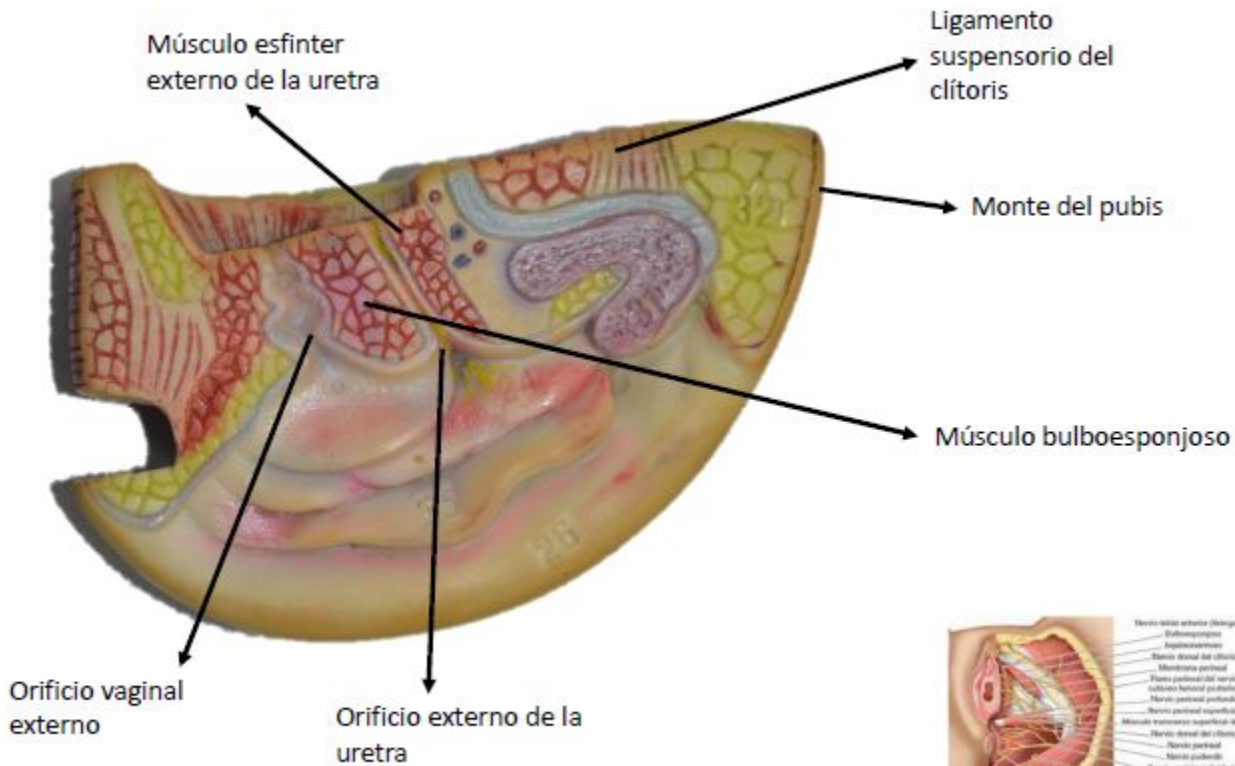


Figura 3-70 Nervios del periné femenino

Fuente: Moore KL, Dalley AF, Agur A MR; Gutiérrez A, Anatomía con orientación clínica. 7a Ed. Barcelona: Wolters kluwer Health; 2013. Página 431

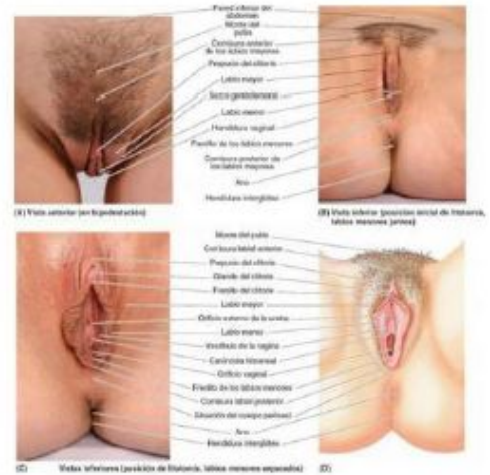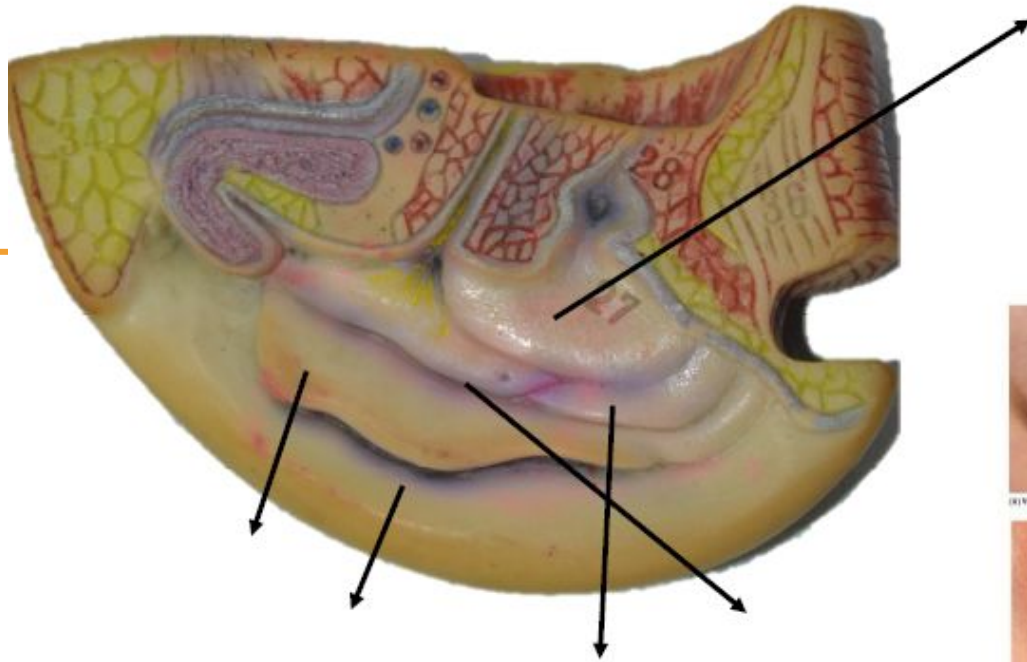


Figura 3-67 Genitales externos femeninos

Fuente: Moore KL, Dalley AF, Agur A MR; Gutiérrez A, Anatomía con orientación clínica. 7a Ed. Barcelona: Wolters kluwer Health; 2013. Página 431

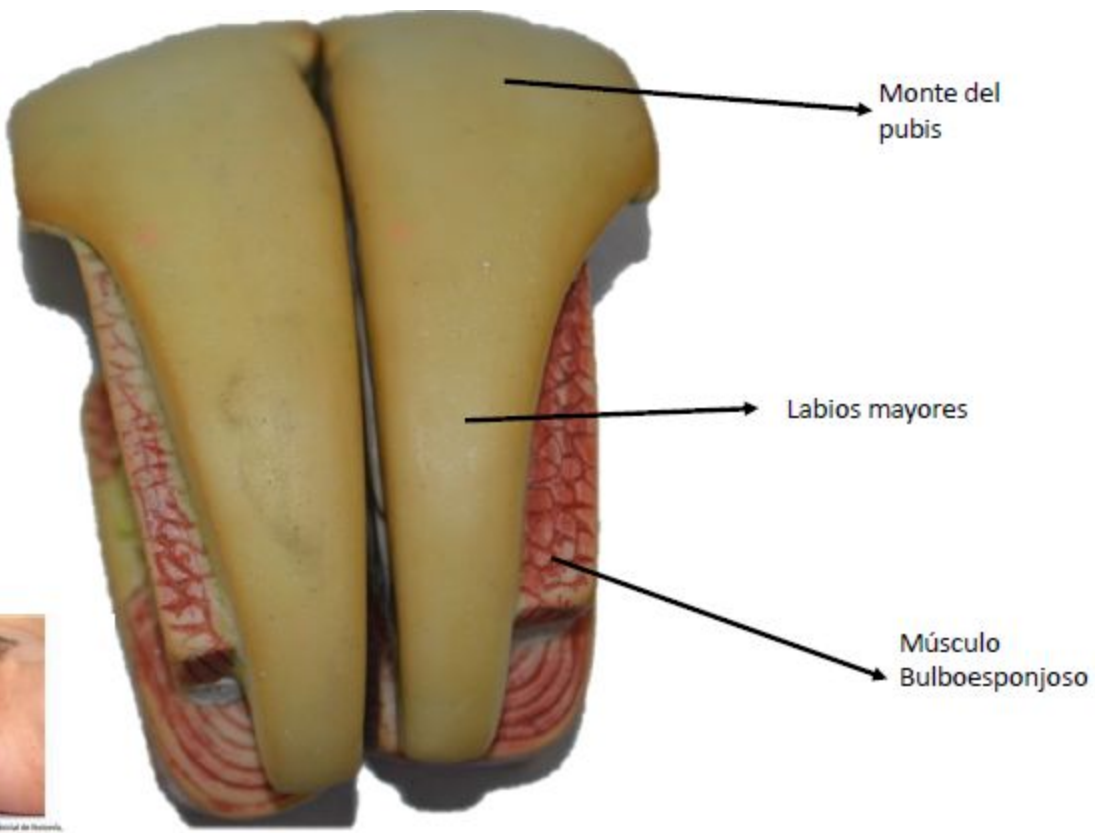
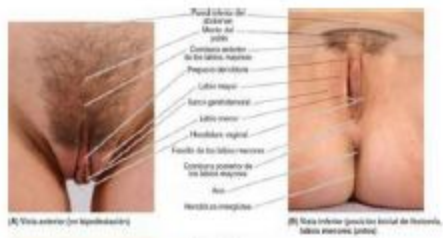


Figura 3-67 Genitales externos femeninos

Fuente: Moore KL, Dalley AF, Agur A MR; Gutiérrez A, Anatomía con orientación clínica. 7a Ed. Barcelona: Wolters kluwer Health; 2013. Página 431

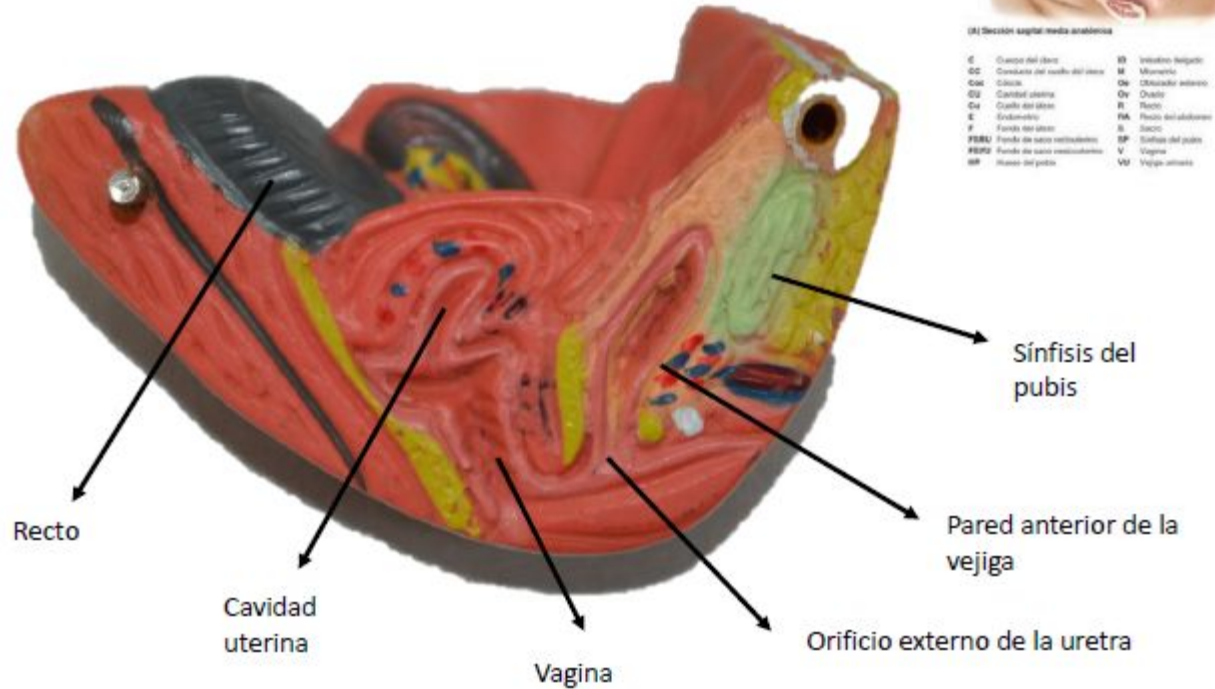
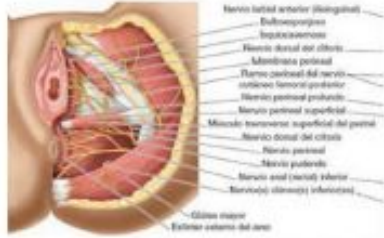


Figura 3-73 RM de la pelvis femenina

Fuente: Moore KL, Dalley AF, Agur A MR; Gutiérrez A, Anatomía con orientación clínica. 7a Ed. Barcelona: Wolters kluwer Health; 2013. Página 437



(A) Disección de los nervios perineales

Vistas inferiores (posición de Stolman)

Labios
menores

Músculo transverso
perineal superficial

Músculo glúteo
mayor

Músculo isquio
cavernoso

Tejido adiposo
perineal

Músculo transverso
perineal profundo

Músculo
ileococcígeo

Figura 3-70 Nervios del perine femenino (A) Disección de los nervios perineales

Fuente: Moore KL, Dalley AF, Agur A MR; Gutiérrez A, Anatomía con orientación clínica. 7a Ed. Barcelona: Wolters kluwer Health; 2013. Página 437

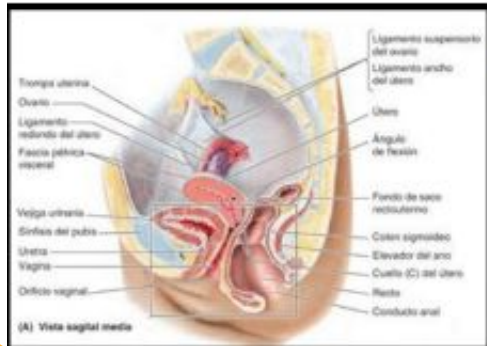
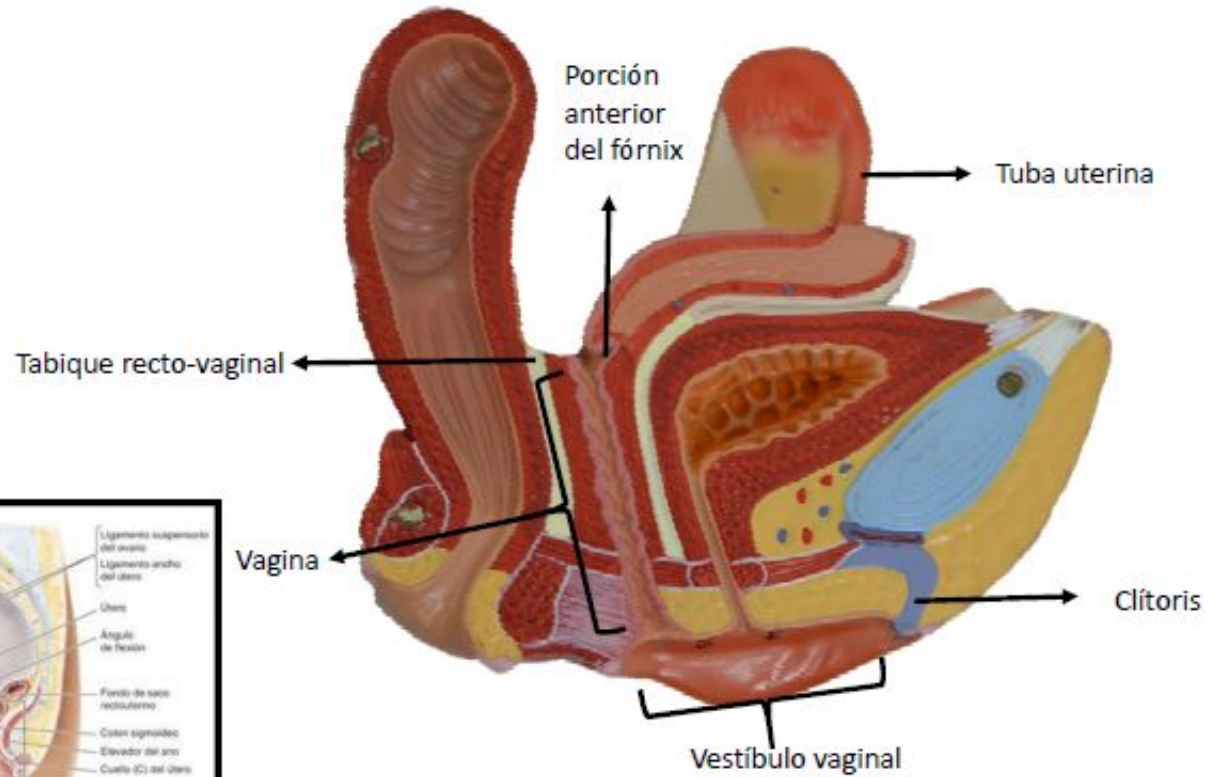


Figura 3-43 Útero y vagina

Fuente: Moore KL, Dalley AF, Agur A MR; Gutiérrez A, Anatomía con orientación clínica. 7a Ed. Barcelona: Wolters kluwer Health; 2013. Página 386

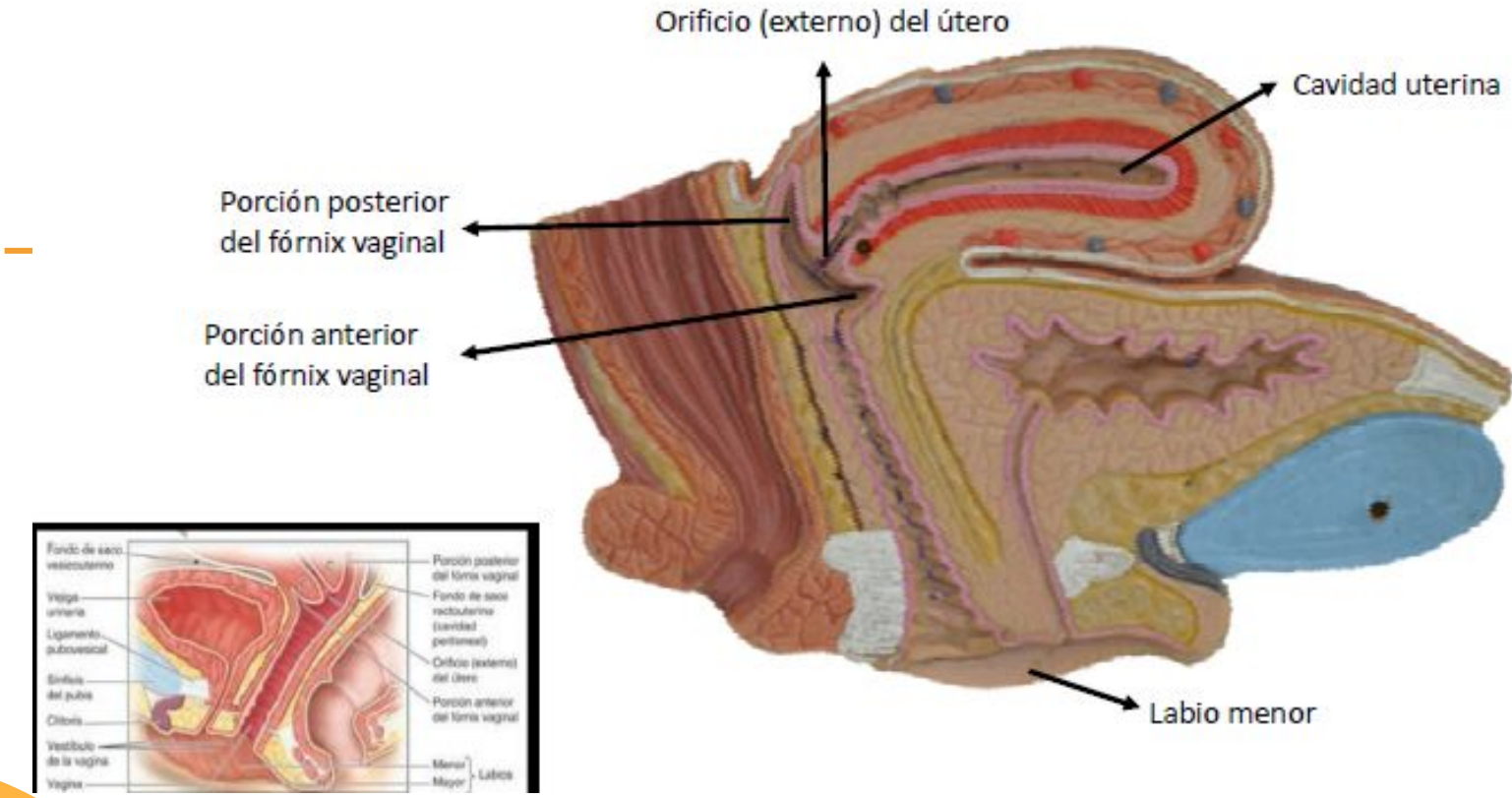


Figura 3-43 Útero y vagina

Fuente: Moore KL, Dalley AF, Agur A MR; Gutiérrez A, Anatomía con orientación clínica. 7a Ed. Barcelona: Wolters kluwer Health; 2013. Página 386

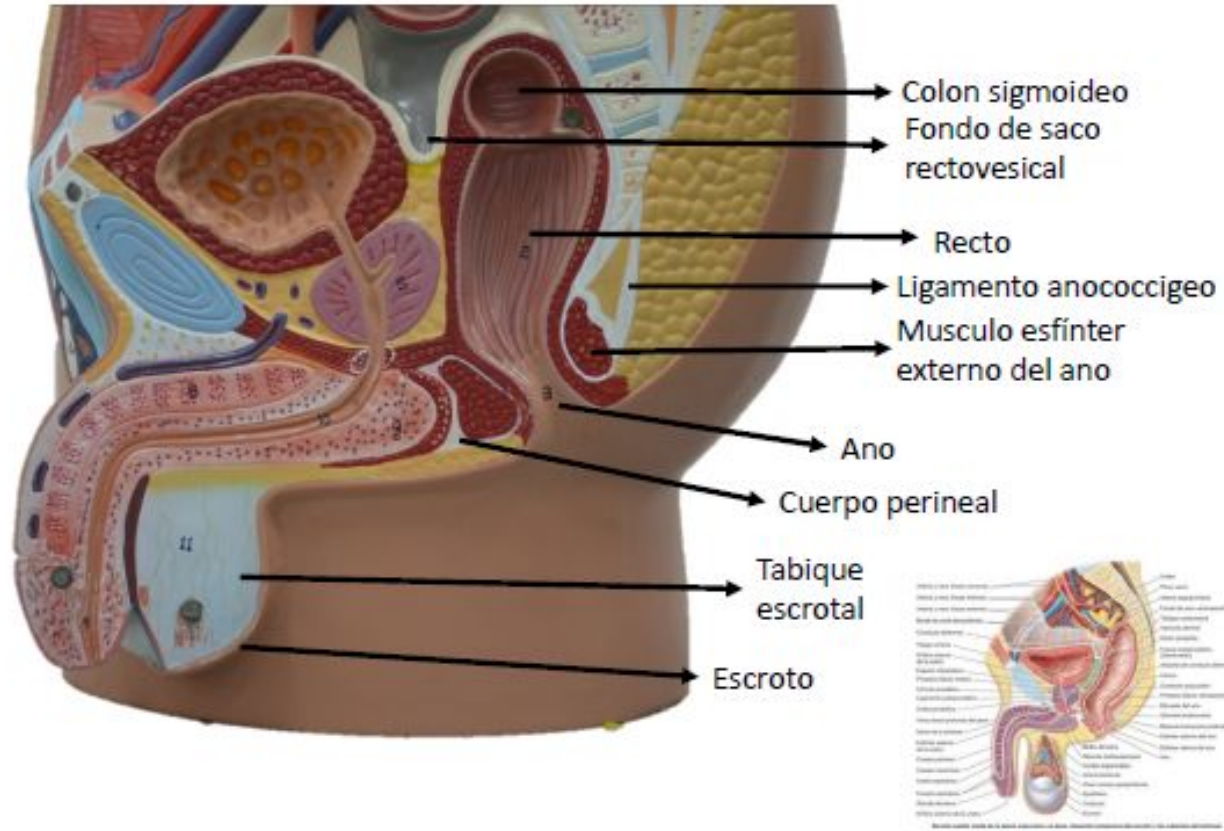


Figura 3-27 Visceras de las pelvis masculina y femenina (B) Sección sagital media de la pelvis femenina

Fuente: Moore KL, Dalley AF, Agur A MR; Gutiérrez A, Anatomía con orientación clínica. 7a Ed. Barcelona: Wolters kluwer Health; 2013. Página 365

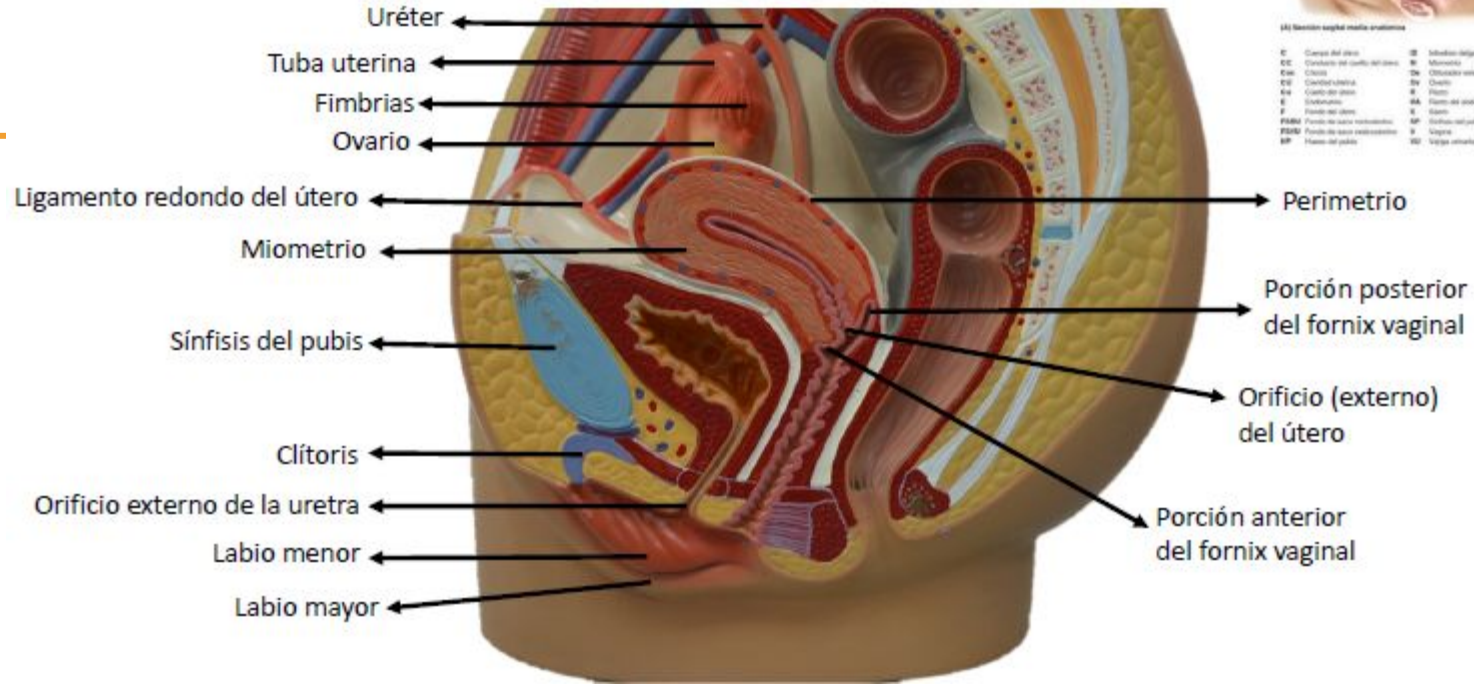
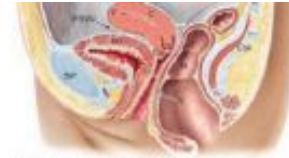

Figura 3-73 RM de la pelvis femenina

Fuente: Moore KL, Dalley AF, Agur A MR; Gutiérrez A, Anatomía con orientación clínica. 7a Ed. Barcelona: Wolters kluwer Health; 2013. Página 437



(A) Sección sagital medio-anatómica

C	Cuerpo del útero	IB	Vagina vaginal
CC	Conducto del cuello del útero	IB	Músculo
Ca	Cervix	De	Distancia relativa
Ca	Cavidad uterina	On	Ovario
Ca	Cavidad del útero	R	Recto
E	Endometrio	RA	Recto del abdomen
F	Fondo del útero	S	Sarcoma
FIB	Fondo de saco retrovesical	SP	Síntesis del páncreas
FIBF	Fondo de saco vesicouterino	V	Vagina
SP	Síntesis del páncreas	VI	Triglo ventral

Fondo del útero

Útero

Endometrio

Cuello del útero

Recto

Vagina

Cuerpo perineal

Figura 3-73 RM de la pelvis femenina

Fuente: Moore KL, Dalley AF, Agur A MR; Gutiérrez A, Anatomía con orientación clínica. 7a Ed. Barcelona: Wolters kluwer Health; 2013. Página 437

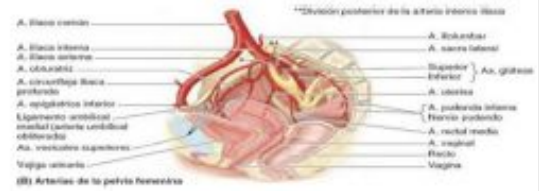
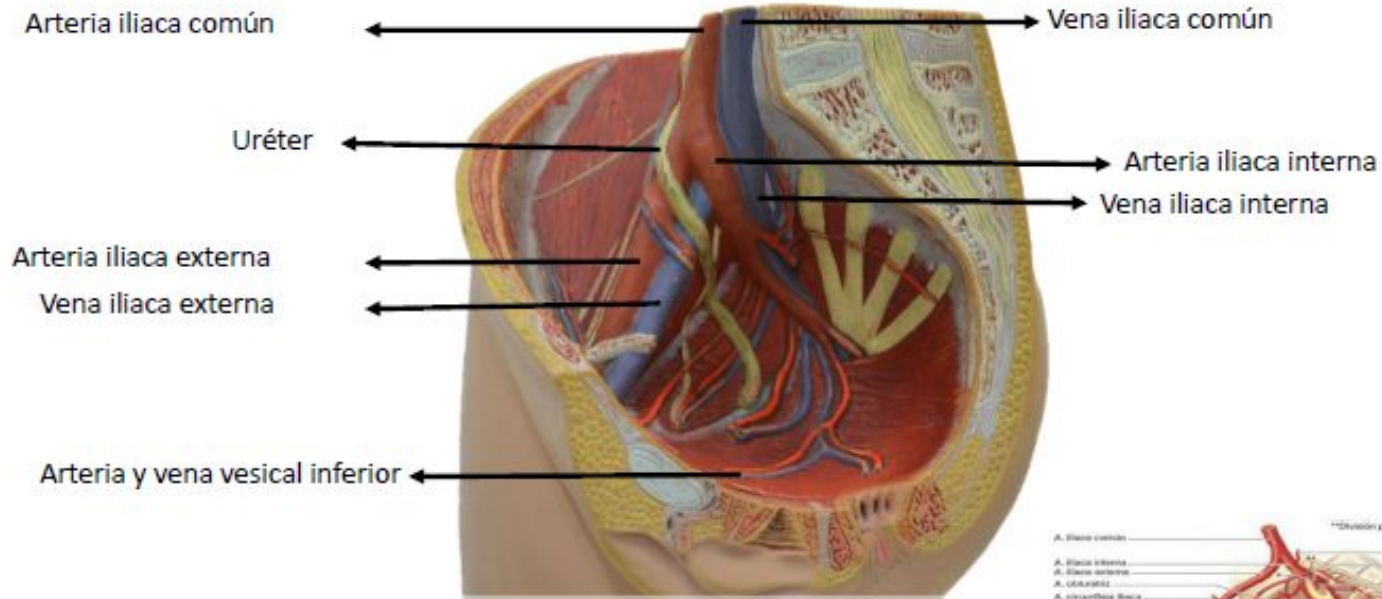


Figura 3-18 Arterias uterinas y vaginales (B) Arterias de la pelvis femenina

Fuente: Moore KL, Dalley AF, Agur A MR; Gutiérrez A, Anatomía con orientación clínica. 7a Ed. Barcelona: Wolters kluwer Health; 2013. Página 354

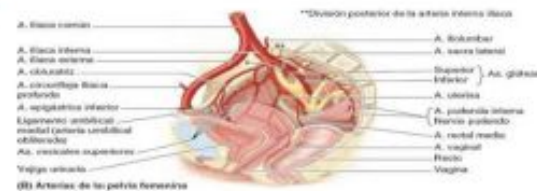
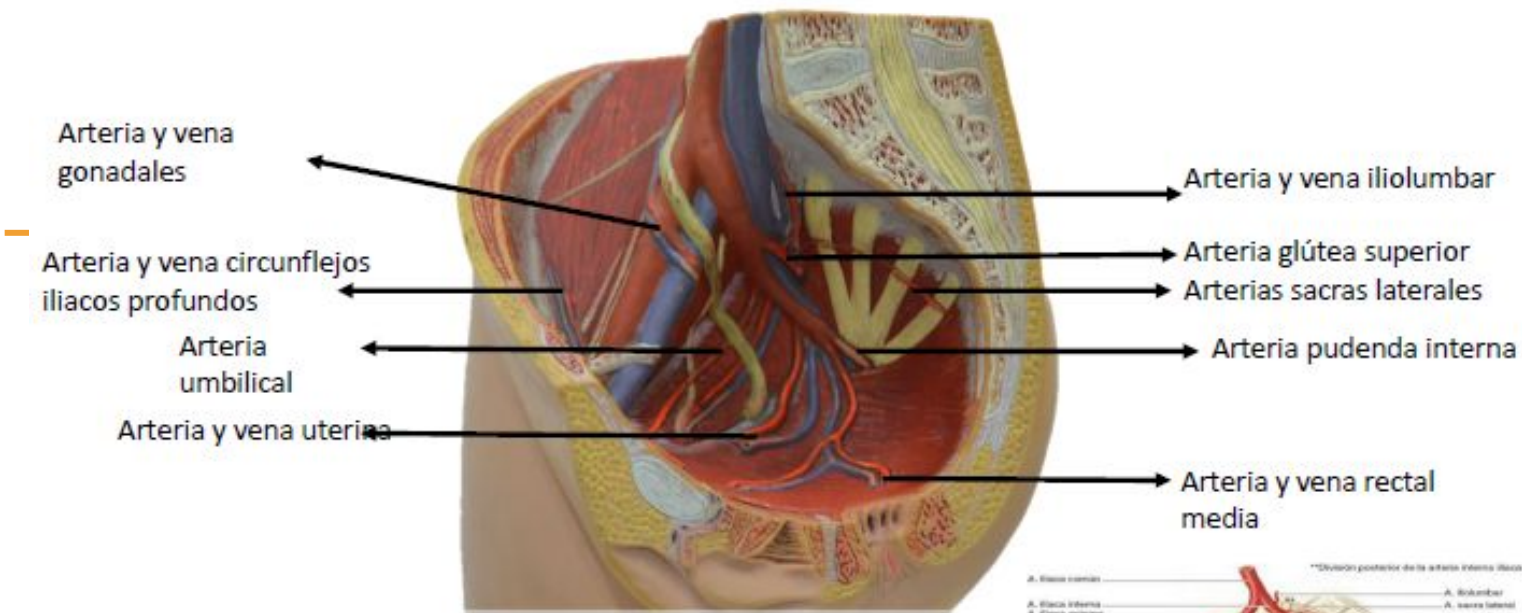
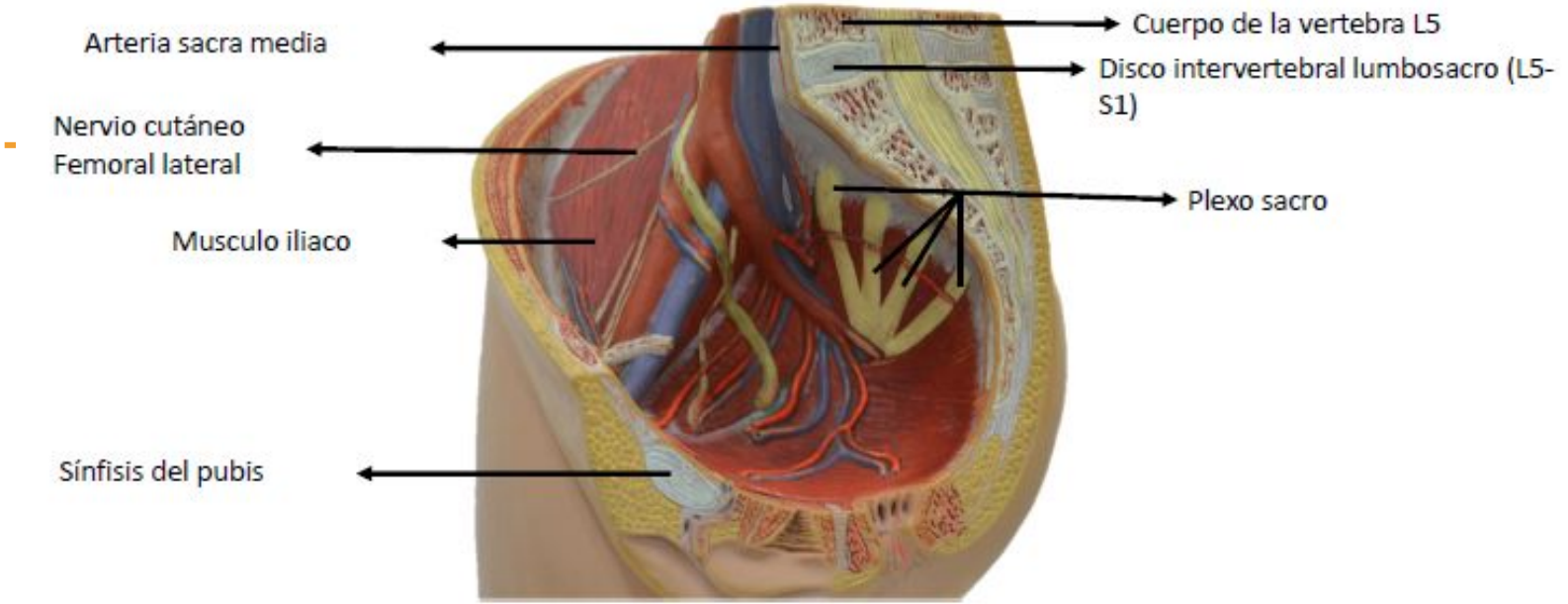


Figura 3-18 Arterias uterinas y vaginales (B) Arterias de la pelvis femenina

Fuente: Moore KL, Dalley AF, Agur A MR; Gutiérrez A, Anatomía con orientación clínica. 7a Ed. Barcelona: Wolters kluwer Health; 2013. Página 354



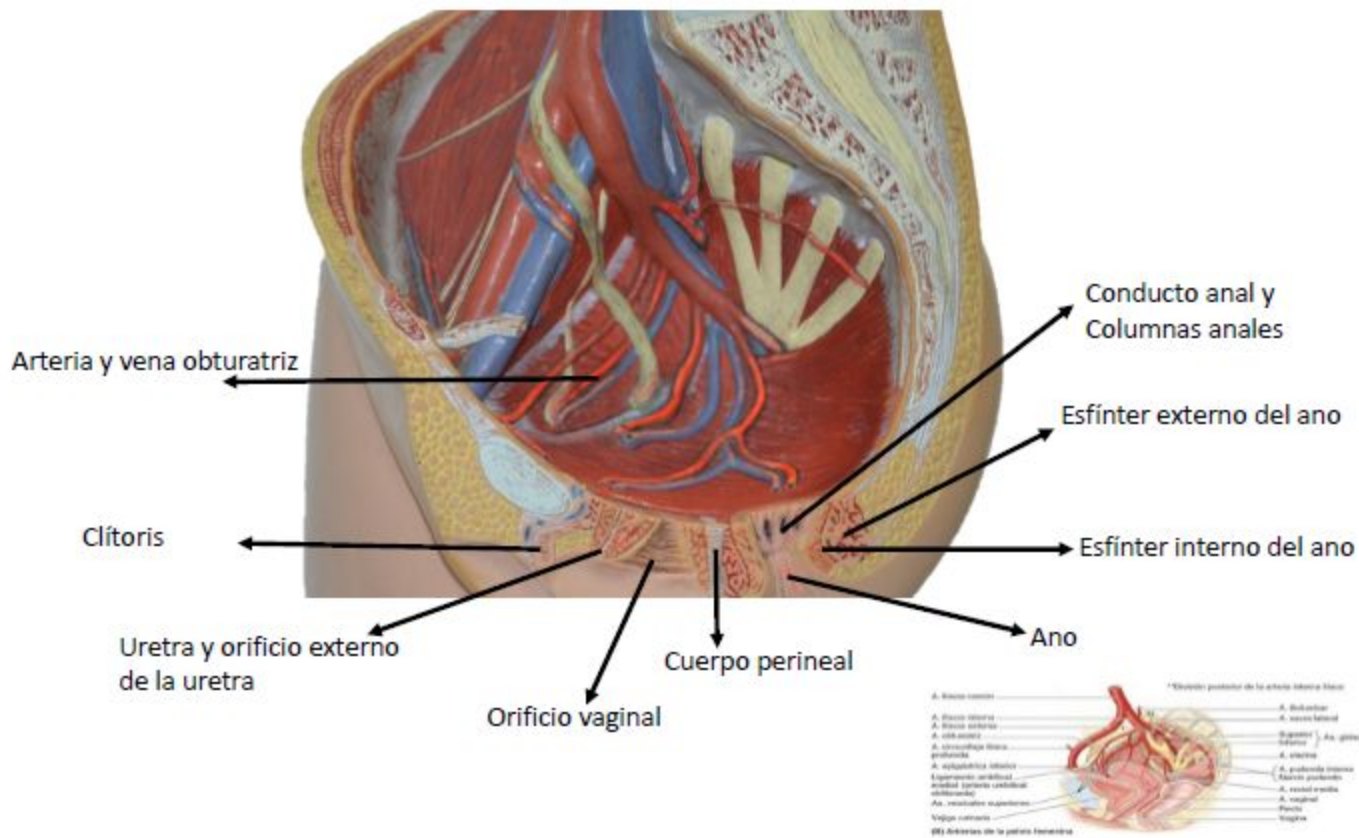
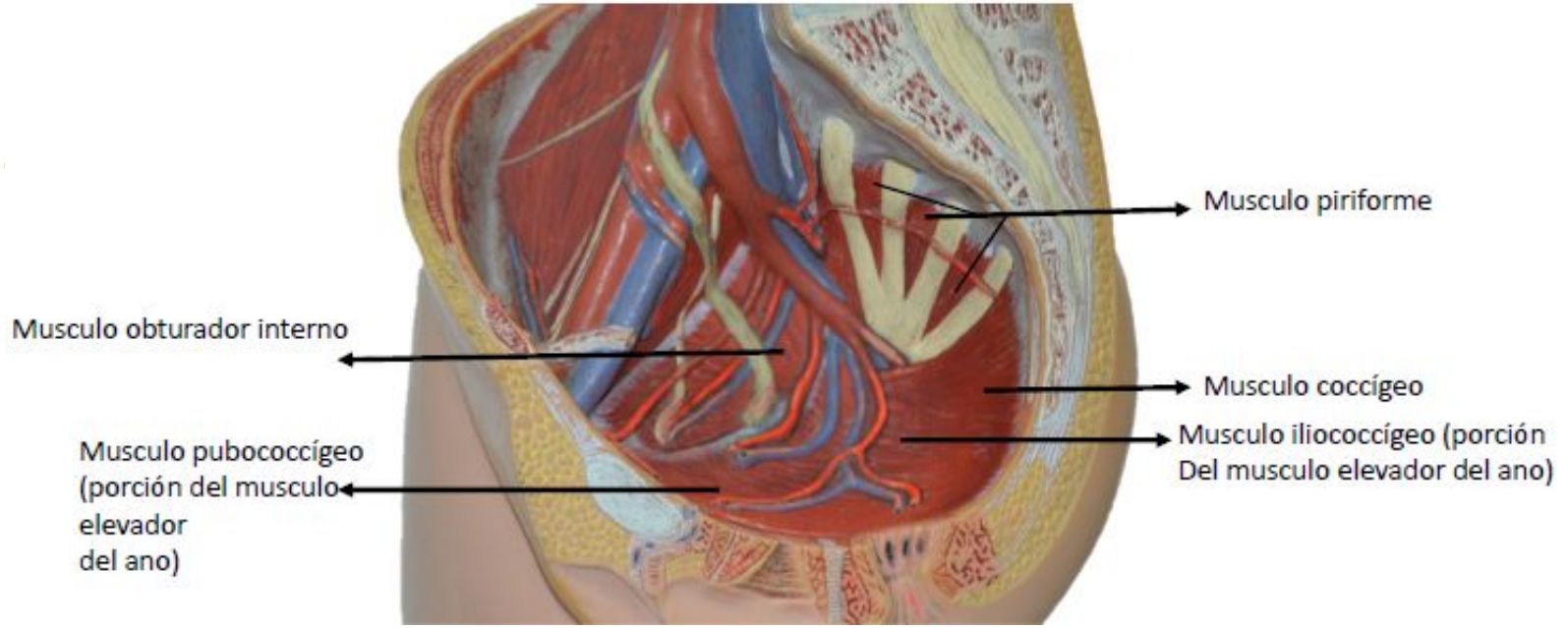


Figura 3-18 Arterias uterinas y vaginales (B) Arterias de la pelvis femenina

Fuente: Moore KL, Dalley AF, Agur A MR; Gutiérrez A, Anatomía con orientación clínica. 7a Ed. Barcelona: Wolters kluwer Health; 2013. Página 354



Musculo obturador interno

Musculo piriforme

Musculo pubococcígeo
(porción del musculo
elevador
del ano)

Musculo coccígeo

Musculo iliococcígeo (porción
Del musculo elevador del ano)

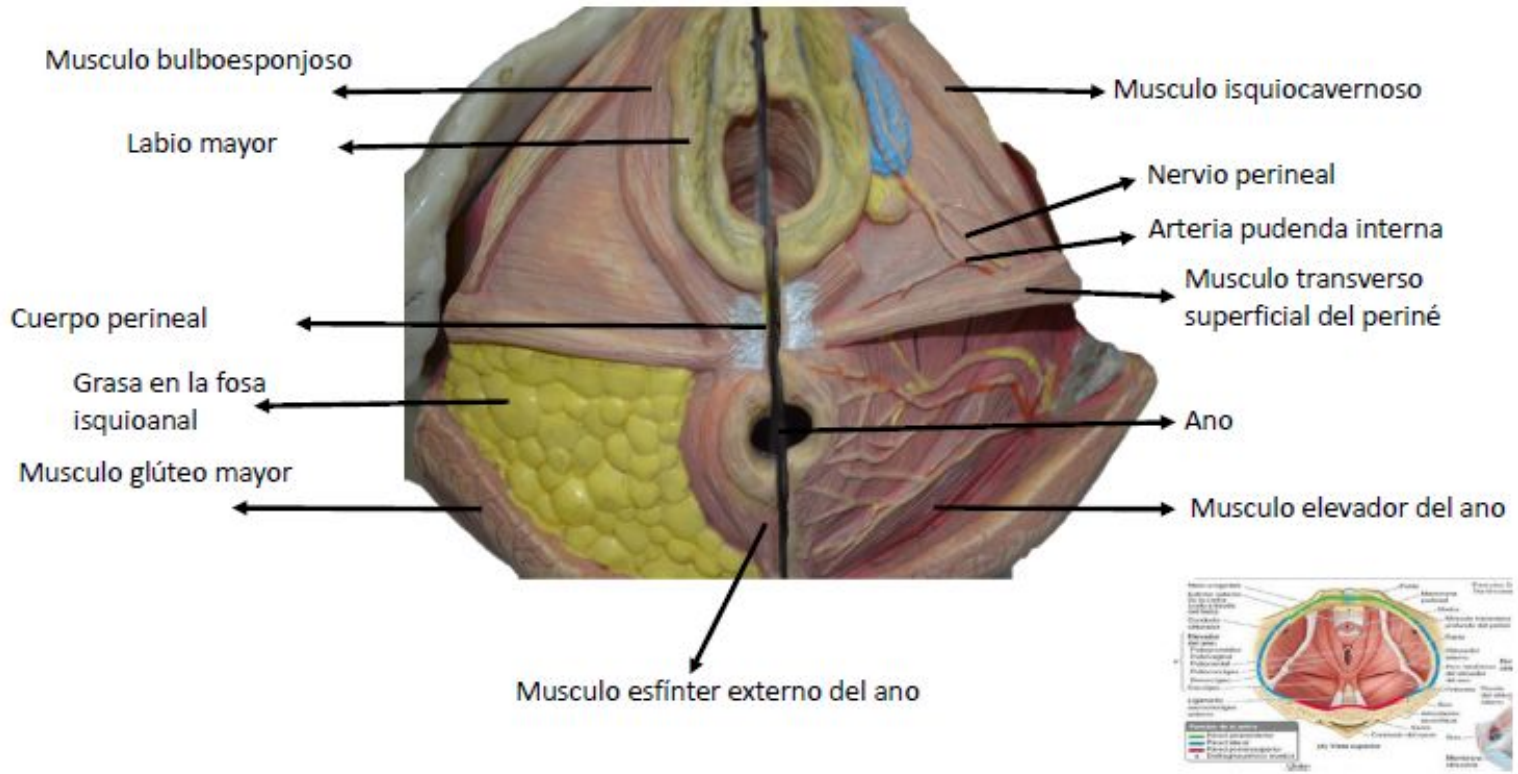


Figura3-9 Suelo y paredes de la pelvis (A) Vista superior

Fuente: Moore KL, Dalley AF, Agur A MR; Gutiérrez A, Anatomía con orientación clínica. 7a Ed. Barcelona: Wolters kluwer Health; 2013. Página 340

